REVUE

DE

GYNÉCOLOGIE

ET DE

CHIRURGIE ABDOMINALE

PARAISSANT TOUS LES DEUX MOIS

SOUS LA DIRECTION DE

S. POZZI

Professeur de clinique gynécologique à la Faculté de médecine de Paris,
Chirurgien de l'hôpital Broca,
Membre de l'Académie de médecine.

SECRÉTAIRE DE LA RÉDACTION

F. JAYLE

Secrétaire adjoint : X. BENDER

EXTRAIT

Le kraurosis vulvæ, par M. F. Jayle.

(*Revue de Gynécologie et de Chirurgie abdominale.*
N° 4. — Juillet-Août 1906.)

PARIS

MASSON ET Cie, ÉDITEURS

LIBRAIRES DE L'ACADÉMIE DE MÉDECINE

120, BOULEVARD SAINT-GERMAIN (6e)

REVUE DE GYNÉCOLOGIE ET DE CHIRURGIE ABDOMINALE

La Gynécologie, qui a été longtemps considérée comme une simple dépendance de l'Obstétrique, est devenue de nos jours une branche importante de la Chirurgie. S'il en est ainsi dans tous les pays, nulle part ce mouvement n'a été plus marqué que dans le nôtre.

Tous ceux qui s'en occupent d'une façon spéciale, et qui, par suite, sont devenus des laparotomistes exercés, ont été amenés à étudier particulièrement la chirurgie abdominale. Ainsi, par une pente naturelle, Gynécologie et Chirurgie abdominale se sont trouvées intimement associées et dans la pratique et dans la théorie.

La présente publication consacre cet état de choses. Placée sous la direction d'un des chirurgiens des hôpitaux de Paris les plus versés dans cette double étude, elle fait une part égale à la Gynécologie et à la Chirurgie abdominale. Sous ce dernier terme, est réuni tout ce qui a rapport aux parois de l'abdomen et à son contenu, y compris le rectum, à cause de ses affinités nombreuses au point de vue clinique et opératoire avec le reste du tube digestif. Exception est faite seulement de ce qui a trait uniquement au sexe masculin dans les organes génito-urinaires, ou de ce qui est notoirement du ressort de l'urologie.

L'esprit dans lequel a été conçue cette publication est le même que celui qui a présidé à la rédaction du *Traité de Gynécologie clinique et opératoire* de son directeur. Chirurgien français, il s'attache surtout à faire connaître les travaux français. Mais, persuadé que, de nos jours, l'horizon scientifique ne saurait être borné par des frontières, il s'efforce aussi de donner à la *Revue* un caractère international. Les travaux étrangers y sont largement analysés; en outre, les colonnes de la *Revue* sont ouvertes aux chirurgiens et gynécologistes de tous les pays qui veulent bien y publier leurs recherches originales.

Le but de cette publication est non seulement de donner une idée complète du mouvement scientifique contemporain en France et à l'étranger, mais encore de contribuer, pour sa part, aux progrès d'une des branches de la Chirurgie qui ont le plus bénéficié de l'ère nouvelle inaugurée par les travaux de Pasteur.

CONDITIONS DE LA PUBLICATION

La **Revue de Gynécologie et de Chirurgie abdominale,** *publiée en 6 fascicules de chacun 160 à 200 pages, paraît tous les deux mois; elle forme chaque année un fort volume très grand in-8°.*

Les fascicules sont accompagnés de figures dans le texte et de planches hors texte en noir et en couleurs. Ils comprennent des Mémoires originaux; des Revues critiques; des Analyses des journaux français et étrangers, et un Bulletin bibliographique.

PRIX DE L'ABONNEMENT ANNUEL :

France (Paris et Départements)	**28** fr.
Etranger (Union postale).	**30** fr.

Les fascicules sont vendus séparément au prix de 6 francs.

Les auteurs reçoivent 100 exemplaires de leurs mémoires : ils ne peuvent en faire tirer davantage, même à leurs frais.

(*Voir page* 3 *de la couverture la liste des Mémoires publiés en* 1904.)

LE KRAUROSIS VULVÆ[1]

Par F. JAYLE

(avec onze planches en couleur ou en noir).

Il n'existe pas dans la terminologie gynécologique de dénomination moins comprise et partant plus discutée que celle de Kraurosis vulvæ. Breisky[2] (de Prague) la créa il y a vingt ans pour désigner « une forme peu connue d'atrophie cutanée de la vulve ». Les Allemands adoptèrent le nom inventé par un des leurs en l'élevant au rang d'entité morbide; les Anglais et les Américains acceptèrent le mot, mais en revendiquant pour Lawson Tait l'honneur de la découverte de la maladie; les Français retinrent le nouveau terme médical, l'inscrivirent dans les cadres nosologiques des Traités récents, mais s'en servirent si peu dans la pratique que les observations publiées sous ce titre n'atteignent peut-être pas le chiffre de dix[3].

On peut donc dire qu'en France le terme de Kraurosis est incompris ; au surplus, il est facile de montrer qu'en Allemagne, en Angleterre et en Amérique, les auteurs rangent sous cette dénomination des cas très disparates, preuve évidente que la signification du nouveau mot manque totalement de précision.

Qu'est-ce donc que le Kraurosis vulvæ? Une entité morbide, un syndrome clinique? Ne serait-ce ni l'un ni l'autre et les cas publiés sous cette appellation rentrent-ils dans le cadre d'une autre maladie déjà connue? En me basant sur l'étude de la littérature et sur un assez grand nombre d'observations personnelles dont les premières remontent à quinze années, j'ai cherché à donner des réponses très précises à ces questions.

*
* *

Avant d'entrer dans l'exposé des diverses publications sur les-

---

1. Cet article fait partie du Livre d'Or offert à M. le Professeur S. Pozzi.

2. Breisky. — « Ueber Kraurosis vulvæ, eine wenig beachtete Form von Hautatrophie am pudendum muliebre ». *Zeit. f. Heilkunde*, 1885, p. 69.

3. Pichevin et Pettit. — *Semaine gynécologique*, 1897, nº 7, p. 49. — Perrin. *Annales de dermatologie et de syphiligraphie*, 1901, Janvier, p. 23. — Boursier. *Journal de médecine de Bordeaux*, 1904, T. XXXIV, p. 349. — F. Jayle et X. Bender. *Bull. Soc. anat.*, 1905, p. 626. — L. Nonique. *Thèse*, Paris, 1905.

quelles s'est peu à peu étayée l'entité morbide du Kraurosis vulvæ, il importe de mettre en pleine lumière l'idée maîtresse qui guida Breisky lorsqu'il créa cette nouvelle dénomination. « Je donne, a-t-il dit, jusqu'à ce que la nature de cette atrophie particulière de la vulve soit étudiée de plus près, le nom qui exprime un symptôme clinique caractéristique, la *rétraction* : c'est dans ce sens que je propose pour cette atrophie la dénomination de Kraurosis vulvæ (κραυρωσις, rétraction). » La *rétraction atrophique* de la peau « atteignant à des degrés divers et plus ou moins en même temps le vestibule, les petites lèvres, le frein et le prépuce clitoridien, la surface interne des grandes lèvres jusqu'à la commissure postérieure et la peau du périnée », tel est pour Breisky le signe capital de l'affection qu'il veut décrire et bien différencier des autres atrophies cutanées par l'emploi d'un mot nouveau parce qu'elle mérite, suivant son intéressante expression, une « dignité clinique ». Et voici les caractères qu'il assigne à la nouvelle maladie :

Absence apparente des petites lèvres ; les téguments sont lisses à partir du mont de Vénus jusqu'au méat urinaire et passent par-dessus le clitoris sans former de replis ; il n'existe plus trace du frein ni du prépuce. On observe parfois une bande cicatricielle blanche ou une sorte de repli sur la ligne médiane du vestibule. Le clitoris est tantôt tout à fait caché par les téguments rétractés, tantôt aperçu à travers un petit orifice cutané délimité par les restes du frein et du prépuce. En écartant les grandes lèvres on voit se former un pli transversal au-dessous du méat. A la partie postérieure de la vulve, mais à un degré peut-être moins prononcé, existent des signes analogues de rétraction : la peau est inextensible et forme des plis lorsqu'on cherche à la distendre. La conséquence de cette atrophie est une sténose vestibulaire marquée, quoique non très prononcée, mais qui mérite une dignité clinique, parce qu'elle gêne l'accouchement et le coït.

Jusqu'à ce point la description répond parfaitement à l'idée maîtresse qui inspira Breisky dans la confection de son mot ; elle s'applique bien et uniquement à la rétraction des tissus, par suite au Kraurosis. Elle eût dû s'arrêter là et, à mon sens, elle doit s'y arrêter sous peine de tout embrouiller. Mais Breisky, observant une certaine variété clinique de Kraurosis, a pris la partie pour le tout, erreur fréquente en science, et ici d'autant plus excusable qu'il s'agissait de la création d'un type clinique. Aux caractères fondamentaux constants, il a joint des caractères secondaires variables, en leur attribuant une importance égale ; il a doublé le symptôme capital pathognomonique, ayant *valeur nominale* la **rétraction atrophique** — d'un symptôme accessoire,

inconstant, n'ayant qu'une *valeur adjectivale* — la **coloration blanchâtre** de la peau — ; il a tout aussi minutieusement décrit ce signe secondaire que le premier et il lui accorde une valeur clinique égale :

La peau est, dans les endroits où la rétraction est le plus prononcée, *blanchâtre* et sèche, pourvue par places d'un *épiderme épais*, un peu rugueux, par exemple près du gland clitoridien, près du frein, sur le vestibule, alors que les parties cutanées avoisinantes sont lisses et sèches, gris-blanc-rougeâtre, et présentent par places des *taches blanchâtres* et des ramifications ectasiques vasculaires.

Cette seconde partie de la description de Breisky évoque fatalement le nom de la classique Leucoplasie.

La clarté de la notion du Kraurosis vulvæ est dès lors perdue, d'autant plus que le mot blanchâtre en matière de dermatologie vulvaire s'applique à des modifications cutanées absolument dissemblables : une traînée cicatricielle est blanchâtre, un enduit muqueux catarrhal est blanchâtre, une plaque syphilitique secondaire est blanchâtre, une plaque de leucoplasie est blanchâtre, une plaque de vitiligo est blanchâtre, etc.

Toute l'obscurité de la question provient, à mon sens, de la superposition, à l'idée principale la rétraction, d'une idée secondaire, la couleur de la peau. Que l'on garde seulement l'idée principale, la rétraction atrophique des tissus, et il reste un état clinique exact, ayant une dénomination exacte : Kraurosis.

La couleur des téguments est un caractère secondaire ; elle peut être d'aspect leucoplasique ou d'aspect cicatriciel, présenter une teinte uniforme ou être parsemée de points rouges inflammatoires, d'arborisations vasculaires, de taches ecchymotiques, etc. De ces divers aspects cliniques ne doivent résulter que des formes cliniques du Kraurosis.

La description princeps de Breisky englobe donc sous un même nom la rétraction atrophique et la couleur blanchâtre des téguments de la vulve. Ces deux symptômes peuvent se combiner (et Breisky les a fait combiner toujours, d'où l'obscurité de la question) ou exister isolément. S'ils existent isolément, le premier se désigne sous le nom d'atrophie et mieux de Kraurosis, le second sous le nom de Leucoplasie. S'ils se combinent, les uns, tels les Allemands à la suite de Breisky, mettent l'atrophie au premier plan et disent qu'il s'agit de Kraurosis vulvæ, les autres, tels les Français, plus versés par l'Ecole de Saint-Louis dans l'étude de la Leucoplasie, donnent la première

importance à l'existence des taches blanches et diagnostiquent Leucoplasie vulvaire. Ainsi s'explique cette constatation, facile à faire par l'étude de la littérature, qu'en France la Leucoplasie vulvaire a fait depuis vingt ans l'objet d'un certain nombre de travaux, pendant que le Kraurosis y reste à peu près inconnu, tandis qu'en Allemagne les mémoires sur le Kraurosis ne se comptent plus, alors qu'une étude sur la Leucoplasie vulvaire y constitue une rareté.

A l'appui de cette remarque il me sera aisé de faire ressortir que, dans un certain nombre de cas de Kraurosis, les descriptions parues en Allemagne donnent l'impression que ces mêmes faits publiés en France eussent été étiquetés Leucoplasie.

Le premier point à fixer est donc de bien déterminer les caractères cliniques et histologiques respectifs de la Leucoplasie et du Kraurosis; quelques auteurs (Pichevin et Pettit[1], Perrin[2], Hugo Szasz[3]) ont accessoirement, à propos de cas isolés, essayé d'établir une différenciation histologique entre les deux maladies, mais aucun, à ma connaissance, n'a cherché à donner de chacune d'elles une description d'ensemble et à leur imposer un cadre bien défini.

Dans le but de combler cette lacune et de jeter ainsi quelque clarté sur ce sujet encore si obscur, j'ai entrepris l'étude de la littérature française et étrangère, et aux connaissances bibliographiques ainsi obtenues j'ai joint le résultat de mes propres recherches cliniques, commencées en 1892 et basées actuellement sur l'examen d'un nombre de femmes qui dépasse largement 30.000. En mon collègue et ami, X. Bender, j'ai trouvé l'histologiste compétent et habile qui s'est donné la tâche ardue d'étudier, de décrire et de figurer les coupes microscopiques qu'il avait faites d'après un certain nombre de pièces que j'avais pu lui procurer. Ensemble nous avons déjà publié[4] un mémoire long et très documenté sur la Leucoplasie de la vulve, du vagin et de l'utérus : la Leucoplasie de la vulve y est figurée en couleurs et de nombreuses planches histologiques permettent de se faire une compréhension complète de la maladie. Ce premier point obtenu, je voudrais maintenant pour le Kraurosis vulvæ établir une description clinique claire permettant de donner à ce nom une valeur nette, distincte, compréhensible pour tous.

---

1. Pichevin et A. Pettit. — *Loc. cit.*
2. Perrin. — *Loc. cit.*
3. Hugo Szasz. — *Monatschr. f. Geb. u. Gyn.*, 1903, Bd XVII, p. 1020.
4. F. Jayle et X. Bender. — *Rev. de gyn. et de chir. abd.*, 1905, p. 963.

De l'ensemble de l'étude des travaux publiés sous le nom de Kraurosis vulvæ, il m'a semblé possible de tirer les conclusions suivantes que je mets en tête de ce chapitre pour fixer, bien et de suite, le lecteur sur la tendance et l'ordre des idées qui servent de base à cette description : 1° L'historique démontre que le terme de Kraurosis vulvæ a été appliqué à des cas dissemblables ; 2° L'étude au point de vue clinique et histologique des observations publiées prouve d'abord qu'un certain nombre d'observations dites de Kraurosis doivent être regardées comme des cas de Leucoplasie ; ensuite que des cas semblables sont publiés par les uns sous la rubrique de Kraurosis, par les autres sous celle de Leucoplasie, et que par conséquent il importe d'établir les caractères différentiels de ces deux affections ; 3° Le Kraurosis n'est pas une entité morbide basée sur des lésions anatomiques spécifiques ; 4° Le Kraurosis est un syndrome clinique relevant de causes différentes, méritant de conserver une place spéciale dans la pathologie vulvaire.

APERÇU HISTORIQUE
MONTRANT LA VARIABILITÉ DES CARACTÈRES CLINIQUES
ATTRIBUÉS AU KRAUROSIS VULVÆ [1]

En 1885, Breisky [2] basait sa description sur douze cas dont il rapportait les trois plus caractéristiques. Leur importance documentaire m'engage à les relater en faisant observer que, dans le premier cas, il n'est pas question de leucoplasie (le mot blanchâtre n'est pas prononcé) et que, dans les deux autres, l'atrophie et la rétraction dominent tout le tableau clinique.

Observation I. — Femme de vingt-cinq ans, enceinte pour la première fois. La malade est forte et bien portante ; elle a seulement un ulcère variqueux à une jambe. Le vagin a des parois lisses. La fente vulvaire est très courte et mesure du clitoris à la commissure postérieure 39 millimètres et du

---

1. Ni dans l'historique ni dans les paragraphes suivants je n'ai cherché à être complet dans les citations. J'ai surtout en vue l'évolution des idées et n'ai retenu que les principales.

2. Breisky. — *Loc. cit.*

La traduction que je donne diffère de celles déjà publiées ; je mets en garde le lecteur contre les traductions allemandes antérieures qui sont pour la plupart inexactes. Je tiens à remercier tout particulièrement Mlle le Dr Majerczak dont la collaboration m'a été très précieuse dans les longues recherches nécessitées par ce chapitre historique.

méat à la commissure 23 millimètres. On voit une ligne d'aspect cicatriciel : linéaire, allant de la partie inférieure du mont de Vénus à la partie externe du frein du clitoris et mesurant 28 millimètres de longueur. Les téguments au-dessous du mont de Vénus et entre la partie supérieure des grandes lèvres sont lisses, brillants, secs. Les petites lèvres sont bien peu développées, figurées seulement par deux bourrelets en dedans des grandes lèvres et séparées d'elles par un léger sillon ; elles disparaissent complètement lorsqu'on entr'ouvre la vulve. La commissure postérieure présente la même consistance de la peau qui est sèche, rude, comme cicatricielle ; de la commissure postérieure au périnée, sur une étendue de 1 centimètre, est une ligne en raphé. Au-dessous du prépuce clitoridien, on voit un pli transversal, dur, tendu, sec, qui rétrécit le vestibule. L'épiderme sec de la face interne des lèvres se déchire facilement à l'exploration. L'entrée du vagin est profonde et étroite.

Au moment du travail, il se produisit des fissures à la vulve et une déchirure du périnée, malgré l'incision pratiquée pour faciliter la sortie de la tête.

Observation II. — Femme de vingt-cinq ans. Examinée après un accouchement qui avait produit une déchirure périnéale qui remonte un peu dans le vagin. La malade n'a jamais ressenti ni douleurs ni démangeaisons du côté des organes génitaux externes. Il existe du catarrhe vaginal avec écoulement jaunâtre. La vulve est béante. Les bords de la plaie périnéale sont couverts d'un épiderme blanchâtre épaissi. La surface interne des grandes lèvres et le prépuce clitoridien sont brillants et tendus. Les bords du prépuce et les plis du frein sont à peine marqués. Le gland du clitoris et les petites lèvres ont presque complètement disparu et ce n'est qu'à droite qu'on trouve un petit bourrelet à la face interne de la grande lèvre droite (qui indique la place où existait la nymphe droite). Tout le vestibule est lisse. Il reste quelques traces des caroncules hyménéaux. La muqueuse, à l'entrée du vagin, est lisse et brillante ; il existe une sécrétion légère, presque incolore.

Observation III. — Femme de trente ans, mariée depuis trois ans, sans enfants. Réglée à dix-huit ans, d'abord à de longs intervalles, ensuite régulièrement ; chaque période durait trois jours. Neuf mois auparavant, métrorragie, et depuis trois mois la période cataméniale dure douze à quatorze jours. Leucorrhée avant le mariage, qui a persisté depuis. Un prurit douloureux des organes génitaux existe depuis la leucorrhée et revient principalement la nuit. Le coït a été fort douloureux au début du mariage. L'état général de la malade est bon, quoiqu'elle soit un peu pâle.

A l'examen local, on ne trouve plus trace des petites lèvres ; le frein et le prépuce du clitoris ne sont pas visibles, le gland lui-même est absent. Le vestibule présente, entre le clitoris et le méat, un pli transversal tendu, blanchâtre. Une plaque blanchâtre occupe toute la région du clitoris, descendant jusqu'au méat. Le vestibule est rétréci dans son ensemble ; la peau tout

autour est rétractée, sèche, présentant dans quelques endroits des taches rougeâtres, dans d'autres une coloration blanchâtre, laiteuse, avec quelques ulcérations limitées. Il existe un catarrhe de la muqueuse vaginale, et une ulcération de la lèvre inférieure du col. Leucorrhée abondante. L'utérus est en antéflexion, les annexes paraissent normales. Ce cas présentait au plus haut point le processus de rétraction.

En 1888, Janovski[1] publie six observations dont la lecture montre de suite que le terme de Kraurosis englobe des cas disparates. Il s'agit de femmes jeunes (vingt, vingt-quatre, dix-neuf, trente et un, vingt-trois, vingt-quatre ans) atteintes de *blennorragie*, de *chancre mou*, de *syphilis*, de *végétations* ; dans un cas, il est dit que la muqueuse est parsemée de plaques blanchâtres semblables aux *plaques de leucoplasie* décrites par Schwimmer. L'examen histologique manque.

En 1890, Ohmann-Dusmenil[3], en Amérique, rapporte 9 observations dont 4 sont dues à Heitzmann et 1 à Bernays. Celles de Heitzmann sont des plus vagues : il s'agit de prurit, de taches cornées, parcheminées, et il n'y a *pas d'atrophie des petites lèvres*. Le cas de Bernays a trait à une veuve de cinquante-six ans, stérile, qui présente de l'atrophie vulvaire et « des *taches blanchâtres sur les téguments des grandes lèvres* ». Les 4 observations d'Ohmann-Dusmenil ne sont guère plus à retenir que les précédentes : la première concerne une prostituée de trente ans atteinte de *déformation des grandes lèvres*, « les petites lèvres et le clitoris étant presque à l'état normal, les uns et les autres sans plaques opalines » ; la seconde a trait à une femme de soixante et onze ans, atteinte de leucorrhée, de temps en temps d'*herpès* et d'*urticaire* sur la surface interne des grandes lèvres, et chez laquelle il y a disparition des petites lèvres, atrophie du clitoris et des grandes lèvres, sténose de l'orifice vulvaire ; la troisième se rapporte à une jeune fille de vingt ans atteinte de *leucorrhée chronique*, présentant simplement de l'*atrophie du mont de Vénus* et de la partie inférieure des grandes lèvres, et enfin la quatrième à une femme de vingt-sept ans, dont tout l'appareil génital externe est frappé d'*arrêt de développement*, sans d'ailleurs qu'elle présente aucun autre symptôme morbide. Aucun examen histologique n'a été pratiqué.

De la clinique de A. Martin sortent des travaux importants sur

---

1. V. Janovski. — *Monatschr. f. prakt. Dermatologie*, 1888, 1er Octobre, Bd VII, nº 19, p. 951.

2. A. H. Ohmann-Dusmenil. — *Monatschr. f. prakt. Dermatologie*, Bd X, p. 293.

la question, en 1890 avec Orthmann, en 1894 avec Martin, en 1896 avec Peter, en 1900 avec Jung.

Orthmann[1] publie cinq observations. Dans deux d'entre elles, les lésions de *Leucoplasie* tiennent une large place : l'une a trait à une femme de quarante-neuf ans, ménopausée, atteinte de leucorrhée, chez laquelle les grandes lèvres sont, par places, couvertes de *plaques épidermiques blanchâtres, sèches*; l'autre concerne une femme de soixante-six ans, ménopausée depuis vingt ans, présentant également des *plaques blanchâtres* sur les grandes lèvres. Une troisième observation est intéressante par l'existence d'une *ulcération* de la largeur d'une pièce de 20 pfennig sur la partie supérieure de la grande lèvre droite, ulcération coexistant avec de la *leucorrhée*, et l'existence d'une *bande blanchâtre* de 1 à 2 centimètres de large entourant l'entrée du vagin. Dans les deux autres observations concernant des femmes de vingt-quatre et vingt-six ans, les lésions d'atrophie, de rétraction, d'étroitesse de l'anneau vulvaire dominent le tableau clinique.

Martin[2] publie trois observations : l'une concerne une femme de soixante-sept ans, atteinte de cancer développé sur une région kraurosique, dit l'auteur, mais qu'on aurait pu aussi bien dire leucoplasique (Pl. X, fig. 1). Le rapport de la Leucoplasie avec le Kraurosis n'échappe d'ailleurs ni à Orthmann ni à Martin. Orthmann admet que « les troubles de nutrition qui aboutissent à l'hyperplasie et aux modifications leucoplasiques de l'épithélium amènent aussi, par prolifération dans les couches profondes, du Kraurosis ». Martin, dans sa communication à la *Gesellschaft f. Geb. und Gyn. zu Berlin*, dit que la seule analogie avec le Kraurosis pourrait être trouvée dans les plaques muqueuses néoplasiques de Schwimmer. Dans la discussion qui suit cette communication, Sænger insiste sur l'hypertrophie de la couche cornée et du stratum mucosum, et ajoute que l'atrophie du chorion est le point capital ; d'après lui, l'épaississement épithélial peut être reconnu déjà macroscopiquement d'après la *coloration blanchâtre*, comme celle que donnerait un saupoudrement de farine, en partie diffuse, en partie formant des taches, des surfaces cutanées kraurosiques. Il est à regretter que tous ces auteurs n'aient pas décrit d'autre part la Leucoplasie vulvaire ; c'eût été la seule façon de constater si, pour eux, la Leucoplasie et le Kraurosis constituent deux maladies ou n'en font qu'une seule. Il

1. S. D. Orthmann. — *Zeit. f. Geb. u. Gyn.*, 1890, Bd XIX, p. 283.
2. A. Martin. — *Samml. kl. Vort.* (*Volkmann*), 1894, N. F.; *Gynäkologie*, n° 102, p. 167.

faut cependant mettre en relief cette phrase de Martin qui, par lui-même et par ses élèves, a publié les plus nombreux travaux sur le Kraurosis : « Les modifications atrophiques frappent beaucoup plus que la coloration pâle. »

En 1894, Czempin[1] relate trois observations dont une avec *cancroïde* chez une jeune fille de vingt-deux ans.

En 1896, Peter[2] publie une observation d'une femme de cinquante et un ans, opérée par Martin pour un polype urétral et qui était atteinte de Kraurosis : la *coloration gris argent mat* occupait une zone circulaire et tranchait surtout dans la région du clitoris et de la commissure postérieure. L'examen histologique montra des lésions d'atrophie de l'épiderme et des couches superficielles du chorion.

D'autres lésions cutanées sont décrites avec Hallowel[3] (1891), Smith[4] (1890-1891); le premier, dans un cas compliqué de déchirure du périnée et d'atrophie vulvaire, parle de *taches blanchâtres*, mais dans un autre, observé chez une femme enceinte de quarante-cinq ans, décrit des *bandes rouges*, lisses, serpigineuses; le second, chez une femme de cinquante-deux ans, relève des *taches rougeâtres* et une *plaque de couleur rouge sombre*, sensible, large d'un quart de centimètre environ.

En 1897, Pichevin[5] et Pettit relatent un cas complexe de *leucoplasie, kraurosis ou cancer*; l'examen histologique leur fait porter le diagnostic de Kraurosis.

D'autres observations isolées sont publiées çà et là, et Ph. Jung[6] peut en réunir, en 1900, 60 cas, dont 4 nouveaux provenant de la clinique de A. Martin; remarquant que 6 se sont compliqués de cancer, il admet qu'il n'y a pas simple coïncidence, et pense plutôt que l'inflammation chronique pourrait donner facilement une prolifération atypique de l'épithélium : ainsi, d'après Jung, *le Kraurosis peut dégénérer en cancer*.

En 1902, Trespe publie un mémoire très intéressant et expose une pathogénie. Il a rassemblé 67 cas, dont 3 personnels, et conclut d'ail-

---

1. Czempin. — *Verhandl. der Gesellschaft f. Geb. u. Gyn.*, Berlin, séance du 23 Février 1894, in *Zeit. f. Geb. u. Gyn.*, Bd XXX, p. 294.
2. Peter. — *Monatschr. f. Geb. u. Gyn.*, 1896, Bd III, p. 297.
3. Hallowel. — *Northwestern Lancet*, 1891, T. XI, p. 361.
4. Smith. — *Buffalo med. and surg. Journal*, 1890-1891, T. XXX, p. 160 (cité par Ohmann-Dusmenil).
5. Pichevin et Pettit. — *Loc. cit.*
6. Ph. Jung. — *Deut. Med. Woch*, 1900, n° 21.

leurs que beaucoup de cas, publiés comme des Kraurosis, n'en sont pas, parce qu'ils ne présentent que les caractères cliniques, mais non les caractères histologiques, de cette maladie ; aussi pense-t-il qu'on peut réduire beaucoup le nombre des cas véritables. Cette opinion de Trespe ne lui est d'ailleurs pas personnelle, car pour la plupart des auteurs allemands le Kraurosis a des caractères histologiques pathognomoniques.

Les caractères histologiques permettraient donc seuls d'établir la réalité du diagnostic de Kraurosis. Mais Ph. Jung[1] a eu l'idée de pratiquer quatre fois l'examen histologique de segments cutanéo-muqueux de la région vulvaire ne présentant aucun symptôme fonctionnel ni aucun symptôme physique du Kraurosis ; dans deux cas, il y avait une lésion cancéreuse ; dans les deux autres, il s'agissait de déchirure du périnée complétant des lésions utérines. Or, l'examen histologique a démontré l'existence d'une inflammation chronique du revêtement cutanéo-muqueux analogue à celle du Kraurosis ; les modifications données comme caractéristiques du Kraurosis existaient, à un degré moindre cependant que lorsqu'il s'agit d'une sclérose très prononcée. (Pl. XIV)

De son étude, Jung conclut que « *histologiquement entre un Kraurosis bien prononcé et une vulvite chronique il n'existe pas de différence qualitative*, mais seulement une différence quantitative ; on ne devrait donc pas établir entre ces deux affections une démarcation absolue. Le Kraurosis doit être envisagé dans tous les cas simplement comme une vulvite chronique ou plutôt comme le stade terminal d'une vulvite chronique ; en tant que maladie essentielle, entité morbide, il ne saurait entrer dans le cadre nosologique des affections de la vulve ».

En 1904, Gaucher et Louste[2] rapprochent le Kraurosis vulvæ de la Leucoplasie, en faisant remarquer que les deux affections sont caractérisées par des lésions dermo-épidermiques, la première étant surtout une dermite et la seconde une épidermite ; comme, par prétérition, ils admettent que toute Leucoplasie est syphilitique, ils arrivent à cette conclusion, que *le Kraurosis vulvæ est de nature syphilitique*. L'observation suivante vient à l'appui de cette nouvelle donnée pathogénique :

Observation. — D..., journalière, âgée de quarante et un ans. Cette malade est syphilitique, comme son mari. Le chancre a été constaté en 1902, au niveau de la vulve. Elle entra dans le service en Octobre 1903, avec des plaques muqueuses vulvaires hypertrophiques accompagnées d'adénopathie

1. Ph. Jung. — *Zeit. f. Geb. und Gyn.*, 1904. t. LII, p. 13.
2. Gaucher et Louste. — *Congrès français de médecine*, 1904 ; *Comptes rendus*, p. 442.

inguinale; ces lésions dataient de six mois et n'avaient jamais été traitées.

Le traitement fut institué avec des pilules de Dupuytren, de l'iodure de potassium, et localement on fit des lavages à la liqueur de Labarraque diluée, suivis d'application de poudre d'oxyde de zinc.

La malade était dans un état général très précaire; elle était très anémiée par son infection, en même temps qu'éprouvée par la misère. On notait au niveau des membres inférieurs des lésions de purpura chronique.

En Novembre 1903, on fait une série de 20 piqûres de benzoate de mercure, et la malade sortait guérie le 18 Décembre. Trois mois après, en Mars 1904, elle revient de nouveau avec des accidents vulvaires. Entre temps, naturellement, elle n'a suivi aucun traitement. On fait une série de 15 piqûres et elle repart guérie.

Le 9 Août 1904, nouveau séjour, toujours pour des accidents vulvaires. Le coït, douloureux depuis deux mois, est devenu tout à fait impossible. En effet, l'examen laisse voir quelques syphilides hypertrophiques, et aussi des lésions de Kraurosis. Chez cette malade les lésions sont asymétriques. La petite lèvre droite n'existe plus; elle est représentée par un mince bourrelet à peine séparé de celui qui marque le vestige de la grande lèvre du même côté. A gauche, la grande lèvre est diminuée, aplatie, plus atrophiée que la nymphe du même côté; celle-ci, dans ses deux tiers antérieurs, fait une saillie semi-rigide, rouge, presque turgescente, en raison de sa consistance. Au niveau du vestibule, on voit le capuchon, atrophié, attiré en bas, et le clitoris presque étouffé. La fourchette est moins atteinte. Le méat urinaire est jusqu'à présent intact. L'aspect des téguments est variable. Tandis qu'au niveau du vestige de la petite lèvre gauche les tissus sont rouges, congestionnés, traduisant l'inflammation actuelle, au niveau du vestibule et sur la lèvre droite la peau est mince, d'un blanc nacré, présentant par places des plaques leucoplasiques. Le vagin a conservé sa coloration et sa consistance normales.

Les tissus malades, en même temps qu'ils sont rétractés et amincis, présentent une grande fragilité puisqu'il suffit de les déplisser pour produire des éraillures qui saignent facilement. Il existe de l'hyperesthésie, et c'est d'ailleurs cette hyperesthésie autant que l'atrésie vulvaire qui empêchaient le coït. Il n'y a jamais eu de prurit vrai, mais une sorte de tension, de chaleur avec de rares démangeaisons.

En somme, chez cette femme syphilitique, âgée de quarante et un ans, et malade depuis deux ans, nous avons assisté à des accidents spécifiques vulvaires récidivant par absence d'un traitement suivi, mais cédant assez facilement au traitement, fait à l'hôpital à plusieurs reprises.

A ces accidents inflammatoires de nature spécifique, nous avons vu succéder des lésions atrophiques irrégulières des organes génitaux externes, accompagnées de leucoplasie, qui se sont installées insidieusement, et qui répondent cliniquement aux lésions du Kraurosis.

En résumé l'étude des observations et des travaux publiés sous la dénomination de Kraurosis vulvæ montre combien les auteurs ont compris différemment cette maladie, ou tout au moins ce syndrome clinique.

KRAUROSIS ET LEUCOPLASIE

Au cours de l'historique j'ai déjà montré qu'il y avait lieu de se demander si le Kraurosis vulvæ et la Leucoplasie vulvaire ne constituaient pas sous une dénomination différente la même maladie.

Je vais essayer de montrer que la Leucoplasie et le Kraurosis sont deux états cliniques différents, qui ont été confondus, mais à chacun desquels on peut et on doit attribuer des caractères distinctifs.

Identité absolue de cas publiés sous les noms différents de Kraurosis vulvæ et de Leucoplasie vulvaire. — Il paraît d'abord évident qu'un certain nombre de cas publiés comme Kraurosis en Allemagne l'eussent été en France comme Leucoplasie. Voici, par exemple, une observation de Janovski, qui ne laisse aucun doute à cet égard :

Observation

Donnée par Janovski comme un cas de Kraurosis vulvæ, qui, en France, aurait été publiée sous le titre de Leucoplasie vulvaire, et qui est un cas type de Leucoplasie et non de Kraurosis.

Femme de vingt-quatre ans, bien constituée, mariée. Le coït est douloureux depuis le commencement du mariage. Il y a un an, la malade a accouché d'un gros enfant; il s'était produit une déchirure profonde du périnée qui, suturée, mit douze jours à se cicatriser ; depuis six mois, pertes vaginales.

La partie supérieure de la vulve est normale, mais la partie inférieure présente des lésions kraurosiques. Le bord libre des petites lèvres tourne brusquement en dedans pour venir se confondre avec la face interne des grandes lèvres. De l'extrémité inférieure des grandes lèvres à l'orifice vaginal s'étend une surface décolorée où la muqueuse est sèche et tendue. La muqueuse est parsemée de *plaques blanchâtres*, de *dépôts épithéliaux* formant des îlots et dont l'aspect est absolument semblable aux *plaques de leucoplasie décrites par Schwimmer*. La muqueuse de la paroi postérieure du vagin, puis de l'orifice, est épaissie par places et présente un *aspect laiteux*. De la commissure, une cicatrice blanchâtre, pigmentée, s'étend jusqu'au périnée dont la peau, dans le voisinage des lésions kraurotiques,

paraît atrophiée, pigmentée et amincie. L'anneau vulvaire est tendu et très sec.

Dans cette observation de Janovski, il faut remarquer l'*absence d'atrophie*, l'existence de plaques blanchâtres et même le mot de *plaques de leucoplasie* prononcé par l'auteur.

Voici, d'autre part, deux cas exactement superposables par l'âge des malades, leur passé génital, le tableau clinique des lésions (à part une complication d'ulcération cancéreuse), le traitement pratiqué, l'examen histologique, observés l'un en Allemagne par Martin, l'autre en France par Perrin, et qui reçoivent du premier le nom de Kraurosis vulvæ, du second celui de Leucoplasie vulvaire.

Observations analogues intitulées :

Kraurosis Vulvæ Par A. Martin.	Leucoplasie Vulvaire Par Perrin.
Femme de soixante-sept ans, de bonne constitution. Réglée régulièrement de quatorze à quarante-six ans; quatre accouchements. Toujours bien portante jusqu'à l'été de 1892, il y a quatorze mois; depuis sensation de brûlure, de tension douloureuse et prurit intense à la vulve.	Femme de soixante et un ans, multipare, robuste, jouissant d'une bonne santé. Ménopause à quarante-huit ans. Prurit vulvaire depuis cinq à six mois.
Examen physique. — Les *grandes lèvres* sont *réduites à deux bourrelets*, les *petites lèvres manquent*; à la place du *clitoris* on voit pendre *deux petits bourgeons blanchâtres*. L'*orifice vulvaire* est *rigide*, *inextensible*, de 1 *cent.* 1/2 *de diamètre*. En dehors, tout autour de l'orifice vulvaire, est une *zone de couleur gris blanc*; pas de différence de niveau entre les parties atrophiées et les parties saines avoisinantes. Dans toute cette zone, l'épiderme tombe en certains points, la consistance au doigt est dure; il existe des fissures	Examen physique. — On constate sur les organes génitaux externes des plaques blanches à la partie supérieure de la vulve et au niveau de la commissure postérieure. Ces *plaques* sont d'un *blanc laiteux*; ce n'est pas un simple exsudat de surface, mais une infiltration qui n'est pas séparable de la muqueuse, même par le grattage. En haut, elles siègent au-dessus du méat urinaire, au niveau du vestibule, sur la région clitoridienne, sur les régions voisines, le prépuce du clitoris, l'insertion des *petites lèvres*. Celles-ci sont à peu

au fond desquelles apparaît le chorion rouge vif. A droite sont deux petites tumeurs ulcérées à base indurée. (Martin a donné de ce cas une figure en couleurs qui se trouve à la fin de ce mémoire, reproduite en noir, planche X, figure 1.)

Traitement. — Excision large de toutes les parties atteintes par le kraurosis et la dégénérescence cancéreuse (ulcérations).

Guérison par première intention, qui se maintenait quatre mois après.

Examen histologique. — La *couche cornée* est d'épaisseur inégale, tantôt *hypertrophiée*, tantôt *amincie*.

Le réseau de Malpighi est par places très réduit en sorte que parfois le *chorion touche à la couche cornée*. Les papilles affectent des formes très variées; elles sont dans les endroits les plus altérés, de même que le tissu conjonctif profond du chorion, infiltrées de petites cellules embryonnaires soit en amas, soit en traînées entre les fibres conjonctives. Dans les points les plus anciennement atteints, au lieu de cette *infiltration embryonnaire*, on voit une *sclérose* très prononcée *du chorion* et le tissu conjonctif est extrêmement pauvre en cellules et en vaisseaux. Le tissu graisseux sous-cutané présente *peu ou pas de glandes* et il offre également une infil-

près *disparues*, elles s'effacent quand on entr'ouvre la vulve; le *clitoris* est *atrophié* et fait à peine une petite saillie arrondie, enfouie dans une sorte de dépression rigide, formée par les plaques blanches qui sont *dures*, *rudes au toucher*, lisses ou rugueuses, ou parcheminées, *résistant* à la palpation. Les *grandes lèvres* sont diminuées de volume, décolorées et *réduites à deux bourrelets*. Au niveau de la commissure postérieure existent aussi des plaques d'un blanc nacré. L'*orifice vulvaire* paraît *rétréci*, *atrésié*, limité par un pourtour *rigide*.

Traitement. — Excision large non seulement de toutes les parties atteintes de leucoplasie, mais de toute la vulve dans sa moitié supérieure.

Guérison depuis deux ans et demi.

Examen histologique. — Dans la région clitoridienne les papilles dermiques sont très hautes et la *couche cornée* extrêmement *épaisse* à sa surface, mais dans le sillon les papilles s'effacent et la couche cornée *disparaît*. La leucoplasie n'existe donc que par plaques. Le tissu sous-jacent est fibreux; il contient très peu de muscles, mais il est abondant en vaisseaux lymphatiques enflammés.

Dans la région voisine, pileuse, les bulbes sont très abondants, volumineux; les tiges de poils restées en place sont, au contraire, extrêmement grêles et les *glandes* sébacées *à peu près* totalement *atrophiées*, même au contact des bulbes pileux. Les glandes sudoripares sont mieux conservées. Ici tout le plan papillaire est épaissi et enflammé, comme dans une inflam-

tration embryonnaire plus ou moins prononcée. (Martin a accompagné cette description histologique de deux figures en noir qui sont reproduites à la fin de ce mémoire, planche X, figure 2 et figure 3.)

mation subaiguë. Le corps de Malpighi est épaissi et la couche cornée existe beaucoup plus développée qu'à l'état normal, mais beaucoup moins que dans la région clitoridienne.

A la commissure les lésions sont d'ordre atrophique, les *papilles* sont aplaties et ont en grande quantité *disparu*, l'épiderme est mince, à peu près sans couche cornée. Il repose sur une *plaque fibreuse qui remplace le derme* et qui offre l'aspect d'un tissu de cicatrice, sauf qu'elle est parsemée de nombreux vaisseaux lymphatiques portant des *traces d'inflammation*. Au-dessous se trouvent les muscles lisses et striés de la région.

Sans chercher qui a raison de Martin ou de Perrin au point de vue de la dénomination, je tiens à mettre en relief ce fait qu'un même cas a pu être publié sous les dénominations différentes de Leucoplasie ou de Kraurosis, d'où confusion. Il me semble cependant possible d'établir des caractères distinctifs très nets entre ces deux affections.

Définition clinique et caractères objectifs différentiels de la Leucoplasie et du Kraurosis. — La LEUCOPLASIE est une affection caractérisée par le développement de plaques blanchâtres, nacrées, psoriasiformes, sur certaines muqueuses. A la vulve, elle siège sur la région cutanéo-muqueuse (face interne des grandes lèvres, petites lèvres, clitoris, vestibule). Les plaques sont de forme irrégulière, de couleur blanchâtre, virant tantôt sur le jaune et le gris, tantôt sur le blanc d'argent et la nacre. La plaque peut être unique, constituant parfois un grand placard recouvrant toute une petite lèvre et davantage. Plus souvent on voit plusieurs plaques espacées qui peuvent être reliées par des sortes de bandes de leucokératose peu accentuée. La plaque leucoplasique est toujours *adhérente* (Planche IX, fig. 1).

La Leucoplasie ne nécessite pour exister ni atrophie ni rétraction.

Histologiquement la Leucoplasie est essentiellement une lésion de l'épiderme (Planche IX, fig. 2).

Le KRAUROSIS est une affection caractérisée par l'atrophie scléreuse progressive des téguments cutanéo-muqueux de la vulve, conséquem-

ment par l'affaissement des grandes lèvres, la disparition des petites lèvres, du capuchon et du frein clitoridien, la rétraction de la région vestibulaire et hyménéale et par suite la sténose de l'orifice vaginal.

Le Kraurosis ne nécessite pour exister, ni plaques blanches, ni placards rouges inflammatoires, ni arborisations vasculaires.

Histologiquement le Kraurosis est essentiellement une lésion du derme.

Les deux affections étant ainsi définies, il n'existe entre elles aucune confusion possible; mais les deux états cliniques peuvent se combiner et se combinent souvent, d'où des aspects variés ayant prêté à des confusions terminologiques.

La Leucoplasie et le Kraurosis peuvent coexister :

1° La Leucoplasie peut se développer sur une vulve déjà atteinte de Kraurosis;

2° La Leucoplasie et le Kraurosis peuvent se développer simultanément;

3° La Leucoplasie peut aboutir au Kraurosis.

Leucoplasie développée sur un Kraurosis. — Sur une vulve atrophiée déjà par un processus pathogénique quelconque, l'apparition de taches leucoplasiques peut survenir. Il n'en existe pas d'observation publiée; mais aucune raison plausible ne peut être donnée contre la justification de cette hypothèse. A mon.sens, plusieurs cas de Kraurosis doivent être regardés comme des observations de Leucoplasie venant compliquer un Kraurosis : telle, par exemple, l'observation de A. von Mars[1] (Planche XII) :

Observation (*Mars*). — Femme de soixante-deux ans; quatre enfants, trois fausses couches; le dernier accouchement au forceps, il y a trente-six ans. Après le deuxième accouchement, elle a souffert d'une sensation de brûlure à la vulve. Menstruation régulière pendant cinq jours, sans douleurs. Ménopause à cinquante ans. Il y a vingt ans, elle aurait eu des ulcérations à la vulve, traitées pendant un mois par des bains de siège. Se sent malade depuis deux ans, a un écoulement verdâtre.

Au début elle sentait des élancements dans la région vulvaire; actuellement, pas de douleurs ni de prurit.

A l'examen, organes internes normaux. Poils rares; grandes lèvres à peine dessinées par une pigmentation très forte et quelques poils. A la limite de la

1. A. von Mars. — *Monatschr. f. Geb. u. Gyn.*, 1898, Bd VII, p. 616.

région pilaire, la peau est rouge-blanchâtre; au niveau de l'entrée du vagin, l'aspect se transforme en taches blanc-nacré; à la place du clitoris se trouve une fourche longitudinale; pas traces de petites lèvres; près de l'entrée du vagin se voient des fissures. Sur le tiers inférieur de la lèvre gauche est une plaque jaunâtre surmontée d'une excroissance du volume d'un pois, sèche et compacte. L'entrée du vagin a la forme d'une fente dans laquelle on distingue en haut le méat entouré d'une muqueuse normale; au-dessus se trouve la limite des tissus sains; au-dessous on voit la paroi postérieure du vagin prolabé qui est modifiée de la même façon que la peau de la vulve. L'entrée du vagin est très étroite et l'introduction du doigt est très douloureuse. Le vagin paraît dur comme du cuir et ne se laisse pas déplisser facilement, surtout en avant; dans la partie supérieure de la paroi antérieure du vagin se trouve une *tumeur* dure, compacte, du volume d'une prune; en haut, dans le vagin et dans le cul-de-sac postérieur, on trouve des inégalités (Planche XII, fig. 1).

Diagnostic. — Kraurosis vulvæ et cancer du vagin, envahissant le col (cancer diagnostiqué histologiquement).

Examen histologique. — La couche cornée est notablement épaissie; elle se compose de cellules très plates kératinisées, sans noyau; le stratum lucidum est absent et immédiatement au-dessous de la couche cornée est le stratum granulosum; celui-ci est formé par plusieurs assises de cellules allongées, bien conservées; cette couche est d'épaisseur inégale, plus ou moins étroite par places; la couche de Malpighi est très hypertrophiée, ses cellules ont des noyaux qui se colorent très bien. L'épiderme a perdu ses contours ondulés; il est complètement plat et le chorion ne contient plus de papilles. La prolifération épithéliale a eu pour résultat l'aplatissement et la disparition des corps papillaires. Par places, on voit encore des restes insignifiants des papilles, profondément dans l'épiderme. Les modifications du chorion consistent en transformation en tissu cicatriciel avec disparition des fibres élastiques. Glandes en voie d'atrophie. Tissu graisseux disparu. A signaler la quantité de fibres musculaires lisses néoformées (leio-myoma fibrosum). (Pl. XII, fig. 2.)

Je pense que cette malade était déjà atteinte de Kraurosis vulvæ depuis des années lorsque sont survenus le cancer du vagin et la Leucoplasie vulvaire. J'ai eu l'occasion d'observer en 1898 une malade qui présentait du Kraurosis vulvæ sans Leucoplasie, et qui en 1905 était atteinte d'un cancer du vagin; sauf la Leucoplasie, c'est un cas analogue à celui de Mars. Récemment, j'ai observé une femme atteinte de Kraurosis vulvæ légèrement leucoplasique et qui, sous mes yeux, à la suite d'une irritation locale, fit une forte poussée leucoplasique, poussée qui disparut d'ailleurs avec la cause qui l'avait engendrée, si bien qu'en une quinzaine de jours on eût pu dire successivement :

Kraurosis compliqué de Leucoplasie légère et Leucoplasie intense venant compliquer un Kraurosis.

Leucoplasie coexistant avec le Kraurosis. — Les cas de ce genre ne se comptent plus et c'est même leur grand nombre qui a causé la confusion entre les deux affections. Nombre d'observations publiées sous le nom de Kraurosis méritent la dénomination de : Kraurosis coexistant avec la Leucoplasie. L'inflammation frappe à la fois le derme et l'épiderme; mais, suivant les points, par îlots, c'est tantôt le derme et tantôt l'épiderme qui est plus particulièrement frappé; d'où ici épaississement épithélial, et là atrophie dermo-épithéliale.

Le cas de Heller peut être pris comme exemple de cette variété. L'atrophie vulvaire est marquée au plus haut degré; les plaques leucoplasiques sont caractéristiques et à l'examen histologique on constate, suivant les points examinés, soit de l'hypertrophie et de l'hyperplasie des couches de l'épiderme et du chorion, soit de l'atrophie de toute la couche dermo-épidermique (Pl. XIII).

Observation (*Heller*)[1]. — Vierge de cinquante-neuf ans, ménopausée à quarante-neuf ans. Depuis la ménopause, prurit intense et sensation de tension, de battements. A l'examen, *atrophie de la vulve*; les poils sont relativement développés et dans des limites normales; les grandes lèvres sont très rapprochées l'une de l'autre, elles sont sèches, lisses, dures, sans plis; en les écartant, on voit que les petites lèvres manquent totalement et que la muqueuse vulvaire est très pâle; l'hymen est intact, présente un orifice central très étroit et ne permettant pas le toucher; il est épaissi, dur, de coloration plutôt jaunâtre que rose; le clitoris est très rétracté et à son niveau fait saillie un petit corps blanchâtre que l'on reconnaît être le prépuce clitoridien hypertrophié (cette hypertrophie est due à la production d'une masse cornée blanc jaunâtre). Des plaques *blanc nacré* recouvrent une grande partie de la grande lèvre droite atrophiée; elles s'étendent au clitoris et passent sur la grande lèvre gauche également très atrophiée; à gauche, la production cornée est beaucoup moins prononcée qu'à droite. L'existence de plaques blanches a été remarquée par la malade depuis six ans.

L'examen histologique a été résumé par l'auteur en une planche schématique suffisamment explicative et que je reproduis (Planche XIII, fig. 2).

Leucoplasie aboutissant au Kraurosis. — L'idée que la Leucoplasie peut conduire au Kraurosis a été émise pour la première fois par Janovski : « La présence, dans le cas de Kraurosis, de la Leucoplasie,

1. Julius Heller. — *Zeit. f. Geb. u. Gyn.*, 1900, Bd XLIII, p. 120.

dans le sens que donne Schwimmer à cette affection lorsqu'il s'agit de ses localisations sur la langue ou sur la muqueuse buccale, est très intéressante. Il est possible que les troubles de nutrition qui conduisent à l'hyperplasie et aux modifications leucoplasiques de l'épithélium puissent en même temps, par extension dans les couches profondes, conduire au Kraurosis. »

Orthmann arrive à la même conclusion par l'examen histologique : « L'étude histologique d'un fragment cutané prouve que les tissus se trouvent en partie en voie d'atrophie, en partie en voie d'hypertrophie. Les points en voie d'atrophie montrent au-dessous d'une couche cornée amincie la couche de Malpighi diminuée, très réduite ou complètement disparue. Le tissu du chorion est très sclérosé; dans ce tissu dur, cicatriciel, on voit çà et là des infiltrations linéaires de petites cellules qui sont dans la profondeur. Sur la zone marginale qui représente le passage du tissu malade au tissu sain on voit, au contraire, les tissus en état d'hyperplasie; le stratum corneum est hypertrophié, de même la couche de Malpighi; les papilles sont élargies, plus ou moins infiltrées de petites cellules que l'on retrouve également dans le chorion. On ne trouve pas d'altération des terminaisons nerveuses ».

Noto [1] admet que le Kraurosis est l'aboutissant naturel de la Leucoplasie; les lésions se succéderaient dans l'ordre suivant : 1° plaques opalines; 2° plaques blanches; 3° Kraurosis. Perrin [2] partage cette manière de voir et Hugo Szasz [3] pense également que la Leucoplasie et le Kraurosis représentent des stades évolutifs d'un même processus morbide [4].

A simple titre documentaire et pour bien montrer que le fait clinique a été relevé depuis longtemps en France, je rapporte, résumée, l'observation de Besnier qui me paraît la première en date :

Observation (*Besnier* 1887). (Résumée.) — Au mois de Juin 1887, se présentait à la consultation une femme de 55 ans. Depuis plusieurs mois, elle éprouvait des démangeaisons très vives à la région vulvaire. A l'inspection, on pouvait voir des deux côtés, particulièrement sur la partie interne des petites lèvres, quelques taches disséminées, sans ordre, irrégulières, de couleur blanc mat, transparentes, opalines, tranchant nettement sur la couleur rosée de la muqueuse voisine, normale. La malade était diabétique.

Sous l'influence d'un traitement général et local, les taches disparurent,

---

1. Noto. — *Archivio di Ost. e Ginec.*, 1899, p. 530 et 595.
2. Perrin. — *Annales de dermatologie et de syphiligraphie*, 1901, p. 23.
3. Hugo Szasz. — *Monat. f. Geb. u. Gyn.*, 1903, Bd XVII, p. 1020.
4. F. Jayle et X. Bender. — *Rev. de gyn. et de chir. abdom.*, 1905, p. 978

mais il resta un épaississement de la muqueuse et une fusion à peu près complète des grandes et des petites lèvres des deux côtés.

DE L'ABSENCE DE LÉSIONS ANATOMIQUES SPÉCIFIQUES DANS LE KRAUROSIS VULVÆ

Le Kraurosis est-il le résultat de lésions spéciales, spécifiques, de la peau, et ces lésions ne se rencontrent-elles que dans le Kraurosis? L'étude clinique, macroscopique, d'une part, les recherches histologiques, d'autre part, permettent de répondre négativement à cette double question.

L'examen attentif de la région vulvaire de seulement quelques centaines de malades d'âge différent et atteintes d'affections génitales variées montre que la rétraction atrophique de la peau, localisée ou généralisée, n'est pas très rare et survient dans les circonstances les plus diverses. Cette lésion cutanée ne commande pas fatalement le rétrécissement vulvaire et j'ai vu maintes fois un prolapsus total de l'utérus, par exemple, coïncider avec un état atrophique de la peau des petites lèvres et de la région vestibulaire.

Ph. Jung[1] a soutenu la même idée en se plaçant au point de vue microscopique. Il a pratiqué quatre fois l'examen histologique de segments cutanéo-muqueux de la région vulvaire chez des femmes ne présentant aucun symptôme fonctionnel ni aucun symptôme physique de Kraurosis; dans deux cas il y avait une lésion cancéreuse, dans les deux autres il s'agissait de déchirure du périnée compliquant des lésions utérines. L'examen histologique dans ces quatre cas a démontré l'existence d'une inflammation chronique du revêtement cutanéo-muqueux; les modifications données comme caractéristiques du Kraurosis existaient, à un degré moindre cependant que lorsqu'il s'agit d'une sclérose très prononcée (Planche XIV).

Du côté de l'épiderme, l'auteur a relevé tantôt la disparition de la couche cornée et tantôt les lésions de l'hyperkératose.

Du côté du derme, il a observé l'infiltration embryonnaire, l'hyperémie, l'œdème, la sclérose; les fibres élastiques étaient parfois normales, parfois avaient disparu; les papilles étaient ou atrophiées complètement, ou hypertrophiées, ou à peu près normales.

---

1. Ph. Jung. — *Zeit. f. Geb. und Gyn.*, Bd. LII, 1904, p. 13.

LE KRAUROSIS VULVÆ EST UN SYNDROME CLINIQUE RELEVANT DE CAUSES DIFFÉRENTES

Le Kraurosis vulvæ n'est pas une entité morbide ; c'est un syndrome clinique caractérisé par l'atrophie scléreuse progressive des téguments cutanéo-muqueux de la vulve, conséquemment par l'affaissement des grandes lèvres, la disparition des petites lèvres, du capuchon et du frein clitoridien, la rétraction de la région vestibulaire et hyménéale et par suite la sténose de l'orifice vaginal.

Le Kraurosis peut s'accompagner de lésions diverses macroscopiques de la peau et s'observe dans des conditions étiologiques spéciales. Il présente ainsi des formes ou des variétés cliniques dont je propose de nommer les principales sous les noms suivants :

1° Kraurosis leucoplasique ou Kraurosis blanc. { Simple. / Syphilitique.

2° Kraurosis inflammatoire ou Kraurosis rouge. { Folliculaire. / Vasculaire.

3° Kraurosis sénile.

4° Kraurosis post-opératoire.

Kraurosis leucoplasique ou Kraurosis blanc ou Kraurosis de Breisky. — Le Kraurosis leucoplasique est le Kraurosis qui s'accompagne de Leucoplasie. J'ai suffisamment insisté (p. 644) sur les rapports de la Leucoplasie et du Kraurosis pour ne pas avoir à y revenir de nouveau. Je répète simplement que Kraurosis et Leucoplasie ne sont pas synonymes ; la Leucoplasie peut exister sans Kraurosis (Pl. IX).

Les *symptômes physiques* du Kraurosis leucoplasique sont ceux qu'a décrits Breisky ; ils tiennent du Kraurosis et de la Leucoplasie et les planches IV (fig. 3), X (fig. 1), XI (fig. 1), XII (fig. 1), XIII (fig. 1) en donnent une idée suffisante. Ils consistent essentiellement en : disparition ou atrophie des petites lèvres ; affaissement et coloration pâle des grandes lèvres ; rétraction de la commissure postérieure ; atrophie, dans un stade avancé, du gland et du clitoris. Au toucher, la région kraurosique se présente sous un aspect plus sec que les tissus environnants. L'aspect général est une rétraction de la vulve entière amenant une sténose vestibulaire marquée[1]. Martin[2] déclare que le diagnostic repose moins sur la coloration que sur la rétraction de la peau, rétrac-

1. A. Martin. — *Samml. klin. Vortr.* (*Volkmann*), 1894-1897, p. 167.
2. A. Martin. — *Centr. f. Gyn.*, 1894, p. 310 et 313.

tion surtout appréciable sur la fourchette, les petites lèvres et les grandes lèvres.

Les *symptômes fonctionnels* consistent en prurit, cuisson (exagérée après les mictions par le contact de l'urine), tension douloureuse ; ils sont d'ailleurs inconstants.

L'*examen histologique* a donné entre les mains de différents auteurs des résultats différents parce que suivant que le Kraurosis ou que la Leucoplasie prédomine, les coupes montrent des aspects variables : « à la dégénérescence et à la rétraction de l'épiderme et des couches supérieures du chorion constatées par Fischel, Orthmann, Peter, Yung et Trespe, il faut opposer les résultats constatés par Mars, Heller et Newmann : hypertrophie ou hyperplasie des couches de l'épiderme et du chorion, par places[1] ». Mais tous les auteurs sont d'accord sur ce point qu'il s'agit d'une inflammation chronique des couches épidermiques et sous-épidermiques de la peau.

Fischel a donné la description suivante d'après un cas de Breisky et Martin[2] l'a confirmée : « On trouve un processus atrophique dans la partie supérieure du chorion, notamment dans le corps papillaire dont la substance sclérosée, mate, vitrifiée, présente une stratification légère dans la direction des axes papillaires. Les papilles sont inégales, basses; la couche de Malpighi ne présente aucune modification de forme de ses éléments, mais par places et notamment au niveau des papilles de la peau des petites lèvres, elle est très mince, de sorte que la couche épidermique qui est relativement fortement kératinisée se trouve tout près de la tête des papilles. On ne voit pas de glande sébacée; les glandes sudoripares ont disparu en presque totalité. Par places, mais surtout dans les couches profondes du chorion, on trouve une infiltration de cellules embryonnaires. »

Il faut remarquer que la couleur blanche, leucoplasique, de la peau n'entraîne pas l'existence de l'hyperkératinisation ni de l'hypergranulose. Milian[3] vient d'insister à nouveau et fort justement sur ce point et émet l'idée que la couleur blanche tient simplement à un état moléculaire spécial des cellules du corps muqueux : « Le seul élément histologique constant et obligatoire des taches blanches leucoplasiques est *la cellule du corps muqueux*. En son absence (ulcération) pas de leu-

1. Trespe. — *Arch. f. Gyn.*, 1902, Bd LXVI, p. 321.
2. A. Martin. — *Samml. Klin. Vortr.* (*Volkmann*), 1894-1897, p. 167.
3. Milian. — « La Leucoplasie » Rapp. au *Congrès de Lisbonne*, avril 1906. *Gaz. des Hôp.*, 1906, n° 51, p. 603.

coplasie possible. Seule présente (érosion, c'est-à-dire destruction des couches superficielles de l'épithélium), elle peut produire la Leucoplasie. Le protoplasma de la cellule est devenu « trouble ». Il a subi une modification chimique de ses matériaux albuminoïdes, qui, sans doute, ont une composition comparable aux ascites lactescentes dont l'aspect varie de la simple opalescence à l'état laiteux le plus accentué. Les caractères histologiques de cet état trouble paraissent être les suivants : hypertrophie des cellules gorgées de suc, basophilie du protoplasma, léger œdème interstitiel, hyperplasie nucléaire. »

Ainsi l'on comprend facilement qu'une atrophie de l'épiderme peut coexister avec une couleur blanche. Dans un cas de Leucoplasie du vagin j'ai déjà observé avec Bender l'absence d'hyperkératose et d'hypergranulose[1].

La *pathogénie* du Kraurosis leucoplasique reste à élucider. Trespe expose la théorie suivante : « Une inflammation aiguë, hémorragique, débute dans les couches moyennes du chorion ; il se produit ensuite un fort exsudat des vaisseaux du chorion avec diapédèse; cet exsudat s'étend aux couches superficielles du chorion, atteignant surtout les papilles. L'épiderme est soulevé et les papilles comprimées et aplaties. Les couches profondes du corps de Malpighi disparaissent à leur tour. Seuls, les follicules pileux et une partie des glandes sébacées résistent grâce à leur structure. Les glandes sudoripares disparaissent. La dégénérescence des fibres élastiques et des éléments nerveux va de pair ; peut-être la compression produite par l'exsudat provoque-t-elle une irritation prolongée sur les nerfs sensitifs et détermine-t-elle ainsi le prurit. »

Le *traitement* sera médical, si les lésions sont peu prononcées ou peu gênantes, et consistera essentiellement en injections et lotions calmantes; s'il existe des lésions inflammatoires du vagin ou de l'utérus, on les traitera avec soin. La présence de larges plaques de Leucoplasie et la difficulté des rapports sexuels sont les deux principales indications à l'exérèse des parties malades.

Kraurosis leucoplasique syphilitique. — Des cliniciens, tels que Landouzy, Gaucher, etc., soutiennent que toute Leucoplasie est d'origine syphilitique. Si cette idée doctrinale est acceptée par la suite, la variété précédente disparaîtra. Pour relever, trouver, reconnaître

---

1. F. Jayle et X. Bender. — *Rev. de gyn. et de chir. abd.*, 1905, p. 986.

des antécédents, des lésions, des stigmates de syphilis ancienne, il faut non seulement des connaissances spéciales de la part de l'observateur, mais encore de la bonne foi ou de la mémoire de la part des malades. Dans le cas suivant qui est un type de Kraurosis syphilitique, la malade avait nié toute spécificité : le hasard seul a voulu que son observation soit retrouvée dans le service hospitalier où elle avait été soignée pour la syphilis dix ans auparavant.

Observation. — *Syphilis. Leucoplasie buccale et génienne. Kraurosis leucoplasique. Leucoplasie anale. Léger rétrécissement de l'orifice buccal. Sténose de l'orifice cervical externe du col. Rétrécissement du rectum.*

J. L..., trente-huit ans, vient à la consultation de l'hôpital Broca, service du professeur Pozzi, en Mai 1905. Réglée à douze ans ; règles régulières, abondantes, un peu douloureuses, durant en moyenne une journée. Accouchement à dix-huit ans, facile, d'un gros enfant qui meurt d'entérite à deux ans.

Il y a dix ans, en 1896, la malade a été soignée dans le service de M. Brocq pour des *lésions syphilitiques secondaires* ; elle a eu des frictions mercurielles pendant les quinze jours qu'elle est restée à l'hopital ; elle ne s'est pas soignée ultérieurement. (Il est à noter que ces renseignements n'ont pas été fournis d'emblée par la malade qui déclarait d'abord n'avoir jamais eu aucune maladie ; c'est en la renvoyant dans le service de médecine pour vérifier le diagnostic que je portais qu'on a retrouvé sa fiche.)

Il y a quatre ans, en 1902, elle a été atteinte d'un abcès anal qui fut opéré sans qu'on ait fait alors un examen complet du rectum.

A l'examen actuel, on est frappé de suite par l'aspect de flétrissure de toute la vulve et sa coloration blanc-violacé présentant par places de petites taches nettement blanches. Le système pileux est à peu près normal et en rapport avec l'âge encore jeune de la malade ; mais les grandes lèvres sont ridées comme celles d'une vieille femme, les petites lèvres sont atrophiées, séparées par un sillon d'aspect cicatriciel du capuchon du clitoris lui-même rétracté. En écartant les petites lèvres on détermine un pli au niveau du vestibule de l'urètre et au autre au niveau de la commissure postérieure (pl. IV, fig. 3) ; cet écartement est douloureux.

L'orifice vaginal est seulement un peu rétréci. Toute la muqueuse de la région est sèche et luisante. La sécheresse des parties et la légère sténose de l'orifice vaginal suffisent à maintenir une colpocèle antérieure qui, sur une vulve normale et lubréfiée, ferait certainement issue au dehors.

Le diagnostic de *Kraurosis leucoplasique* s'impose, tous les caractères de cette affection se trouvant réunis.

En examinant l'anus, on voit une plaque blanche, assez large, caractéristique de *Leucoplasie anale.*

Au spéculum, on trouve un col de dimension normale, mais dont l'orifice

est difficile à trouver ; on voit seulement une petite dépression au fond de laquelle on peut faire pénétrer à peine un fin stylet : il existe donc une *sténose de l'orifice cervical externe.*

Le toucher vaginal permet de trouver un corps utérin à peu près normal ; les annexes ne sont pas perceptibles.

Le toucher rectal fait constater à 3 ou 4 centimètres de l'anus un *rétrécissement du rectum* infranchissable.

D'autre part, l'examen de la bouche permet de constater de la *Leucoplasie linguale* avec un aspect mamelonné de la langue à la pointe et sur les bords. Sur les joues, près des commissures, on trouve également de chaque côté des plaques opalines : une *Leucoplasie génienne* accompagne donc la Leucoplasie linguale.

En faisant ouvrir largement la bouche, on constate nettement une sorte de rétraction des commissures et la malade a d'ailleurs remarqué qu'elle ouvre moins largement la bouche qu'autrefois : il y a certainement un *rétrécissement buccal.*

Kraurosis inflammatoire ou Kraurosis rouge. — Le Kraurosis étant causé par une inflammation du derme et de l'épiderme, il semble que la dénomination de Kraurosis inflammatoire soit un pléonasme; cette expression serait, en effet, à rejeter au point de vue anatomie microscopique, mais elle est acceptable, faute d'autre que je n'ai pu trouver, au point de vue clinique : elle a trait, en effet, à des Kraurosis donnant à l'œil un aspect nettement inflammatoire soit par un développement anormal de petits vaisseaux dont la couleur rouge tranche nettement sur le fond pâle de la muqueuse, soit par la congestion intense et même la suppuration des follicules de la muqueuse vestibulaire. Cette couleur rouge pourrait faire accepter la dénomination de *Kraurosis rouge*, par opposition au terme de *Kraurosis blanc* sous lequel serait alors désigné le Kraurosis leucoplasique. (On dit ainsi Lichen blanc, Lichen rouge.)

Développement des vaisseaux et inflammation des follicules peuvent s'observer simultanément chez le même sujet ; mais ils peuvent aussi exister isolément et je propose, pour plus de clarté dans l'exposition, de subdiviser le Kraurosis inflammatoire en vasculaire et folliculaire.

Kraurosis inflammatoire vasculaire ou Kraurosis de Lawson-Tait. — Lawson Tait[1] a parfaitement décrit cette variété de Kraurosis en 1875,

1. Lawson-Tait. — « Deseases of women », 1877, p. 43. — Cette indication bibliographique et la traduction donnée plus loin sont reproduites d'après L. Nonique, *Thèse*, Paris, 1905.

soit dix ans avant le travail de Breisky. Les Allemands n'ont pas admis l'analogie entre la description de Lawson Tait et celle de Breisky : « on doit exclure du Kraurosis, dit Martin, la maladie décrite par Lawson-Tait comme inflammation cutanée serpigineuse ». Ils ont tort parce que le terme de Kraurosis signifie et doit signifier rétraction, sténose ; ils ont une apparence de raison parce qu'à la suite de Breisky, créateur du mot, ils ont doublé le sens qu'il a d'un sens qu'il n'a pas : aspect leucoplasique. J'ai déjà suffisamment expliqué (p. 226 et p. 239) pourquoi il importe de laisser au mot Kraurosis son sens véritable et comment on a tout embrouillé pour avoir voulu ajouter à sa signification nominale une qualité adjectivale qu'il n'a pas. Lawson-Tait a décrit une variété de Kraurosis : le Kraurosis vasculaire; Breisky en a décrit une autre : le Kraurosis leucoplasique. Ils ont observé chacun une forme de la même affection et l'ont décrite sous un terme différent, d'où le manque d'entente. J'ai observé ces deux variétés de Kraurosis et n'hésite pas à les considérer comme deux formes d'un même état morbide ; j'ai même eu récemment l'occasion de voir un cas participant à la fois de l'une et de l'autre, si bien qu'on pouvait l'intituler Kraurosis leucoplasique de Breisky ou Kraurosis vasculaire de Lawson-Tait suivant qu'on donnait la première place à l'apparence leucoplasique ou au développement vasculaire.

Sous le nom *vascular degeneration of the nymphal with atrophy of the mucous membran*, Lawson-Tait a décrit ainsi le Kraurosis vasculaire :

Cette affection, une des plus ennuyeuses et une des plus rebelles que j'aie rencontrées, survient généralement au moment ou après la ménopause. Elle est très souvent, si ce n'est toujours, associée aux caroncules vasculaires du méat urinaire.

Les petites lèvres sont le siège d'une *atrophie particulière* qui est toujours limitée à leur face interne et je ne l'ai jamais rencontrée sur les grandes lèvres et sur le vagin plus haut que le vestibule. Elle est très souvent cause de *suppression totale des rapports sexuels* et dans les trois quarts des cas c'est elle qui constitue le prétendu vaginisme. On constate presque toujours que les malades ont atteint ou dépassé la quarantaine, qu'elles ont un écoulement jaunâtre, une sensation de cuisson au moment de la miction et qu'elles souffrent horriblement à chaque tentative de coït. Ce dernier symptôme est presque toujours le premier en date. Les rapports sexuels sont interrompus depuis plusieurs mois. Les souffrances sont grandes.

Si on peut examiner la malade dès le début, on constatera sur la muqueuse vulvaire, après avoir écarté les lèvres, deux ou trois *taches rougeâtres* dont

la teinte varie du *rouge brique* au *rouge pourpre intense*. Elles sont extrêmement sensibles au toucher. En les observant avec soin, on voit qu'elles sont légèrement élevées au-dessus de la muqueuse normale.

Si l'on a l'occasion de les suivre pendant quelque temps, on trouvera que ces taches sont temporaires et se propagent lentement. La coloration rougeâtre peut disparaître après une durée de quelques mois, puis apparaître ailleurs, s'étendre en *traînées serpigineuses* et s'effacer aux anciennes places, à mesure qu'elle en envahit de nouvelles.

La marche de l'affection est donc très lente et c'est ce qui explique qu'elle est rebelle à tout traitement, car elle ne se termine généralement qu'après avoir intéressé successivement toute la surface muqueuse des petites lèvres.

La *rétraction de l'entrée du vagin* se fait lentement; elle peut être si réduite qu'elle permettra à peine l'introduction du doigt, même si la malade a eu plusieurs enfants.

Après avoir excisé un fragment de muqueuse sur lequel se trouvait une de ces taches rougeâtres dues à l'altération vasculaire, je trouvai alors l'explication pathologique de cette mystérieuse affection.

Je plaçai le fragment excisé dans mon microtome à congélation et je traitai les coupes ainsi obtenues par l'hématoxyline, le lactate d'argent, le chlorure d'or et le carmin. Je trouvai qu'à l'endroit où siégeait la tache tous les tissus avaient disparu, sauf quelques fibres, les parois des capillaires et l'épithélium superficiel, sous lequel le réseau des capillaires avec leurs parois amincies et dilatées se trouvait presque sans protection, toute trace des tissus glandulaires ayant disparu. L'imprégnation au chlorure d'or montrait en plus que les fibres nerveuses se trouvant parmi les capillaires étaient de même sans protection. C'est en somme une *atrophie progressive de toute la muqueuse*, les derniers tissus atteints étant les capillaires et les fibrilles nerveuses.

J'ai observé de nombreux cas de Kraurosis vasculaire et je n'ai qu'à souligner la justesse de la description clinique de Lawson-Tait. La figure 4 de la planche IV est une reproduction d'un de ces cas dont l'observation a déjà été publiée [1].

Kraurosis inflammatoire folliculaire. — Je donne le nom de Kraurosis inflammatoire folliculaire à des cas de Kraurosis compliqués d'inflammation des follicules glandulaires qui occupent le vestibule de l'urètre ou l'entrée du vagin. Outre les symptômes ordinaires du Kraurosis, on constate des points rouges dus à l'inflammation de ces follicules et situés en cinq points principaux : sur la ligne médiane, entre le clitoris

1. F. Jayle et X. Bender. — *Bull. de la Soc. anat. de Paris*, 1905, p. 626, Observ. I.

et le méat, de chaque côté du méat dans une dépression que l'on observe chez la plupart des femmes et qui n'est pas décrite, je crois, dans les auteurs, enfin au niveau de l'orifice du canal des glandes de Bartholin.

La figure 3 de la planche IV et les figures 1 et 2 de la planche VI donnent une assez juste idée de la couleur de ces points ou de leur topographie.

Il est utile de connaître cette inflammation des follicules glandulaires parce que la cautérisation profonde de ces follicules amène la disparition de cette inflammation et par suite fait disparaître une partie ou la totalité des phénomènes fonctionnels du Kraurosis.

Kraurosis sénile ou présénile. — Martin[1] a dit avec raison qu'il ne faut pas confondre l'atrophie sénile avec le Kraurosis : « Dans l'atrophie sénile, dit-il, il n'y a pas disparition des petites lèvres. De plus, au microscope, on ne constate pas la disparition des nerfs et des glandes comme dans le Kraurosis. »

Bien que l'examen gynécologique des femmes ayant dépassé 60 ans ne soit pas fréquent, il m'est cependant arrivé de le pratiquer un nombre de fois assez grand pour dire que le Kraurosis n'est pas la terminaison naturelle de l'évolution de l'appareil génital externe. Si les petites lèvres disparaissent, si l'entrée du vagin se sténose, avec ou sans inflammation vasculaire ou folliculaire, il y a état pathologique, il y a Kraurosis. Les deux figures 1 et 2 de la planche VII permettent d'apprécier les caractères cliniques du Kraurosis sénile.

Je donne le nom de Kraurosis présénile à un Kraurosis analogue au Kraurosis sénile, mais se développant à un âge peu avancé : quarante ans et même trente ans.

Kraurosis post-opératoire. — Après la castration ovarienne, il n'est pas rare de constater du rétrécissement de l'orifice du vagin avec atrophie des petites lèvres ; si les lésions ne s'accompagnent ni de développement vasculaire ni de folliculite, les symptômes fonctionnels sont nuls ; les malades ne se plaignent pas plus de leur sténose vestibulaire que de l'atrophie des petites lèvres ; elles se sentent seulement, et non toujours, plus étroites. Mais s'il survient les lésions du Kraurosis vasculaire ou folliculaire, on relèvera la dyspareunie, le prurit, la cuisson, etc.

Il y a maintenant plus de quinze ans, en 1892, j'avais déjà observé

1. A. Martin. — *Centr. f. Gyn.*, 1894, p. 310.

des cas de ce genre. Olshausen[1], en 1894, dans une discussion soulevée par la communication de Martin sur le Kraurosis, mentionnait déjà aussi le kraurosis post-opératoire[2] : « La trophonévrose des organes génitaux externes est surtout fréquente et nette après la castration des jeunes sujets ; l'orifice vaginal est notablement sténosé dans ces cas. »

Les figures 3 et 4 de la planche IV sont des Kraurosis post-opératoires. Cette variété ne mérite d'être mise en vedette qu'au point de vue de son étiologie spéciale et de sa fréquence assez grande.

Les *symptômes* du Kraurosis post-opératoire ne présentent pas de particularité spéciale ; ils sont à peu près nuls dans le Kraurosis simple et, si un élément vasculaire ou folliculaire le complique, le tableau clinique devient celui de Kraurosis vasculaire ou folliculaire, déjà décrit.

L'*anatomie microscopique* reste à préciser. Mon collègue et ami X. Bender a étudié trois cas dont deux ont fourni les coupes reproduites planche V.

La figure 2, A et B, est la reproduction de deux coupes provenant d'une biopsie faite chez une femme de trente-deux ans ayant subi la castration utéro-ovarienne le 26 Novembre 1903. Cliniquement, j'avais relevé les lésions locales suivantes : pâleur générale de toute la vulve, à droite et à gauche plaques irrégulières, rougeâtres, avec points de couleur brique, couvrant une surface un peu supérieure à celle d'une pièce de 50 centimes, occupant la zone vestibulaire et l'emplacement de l'hymen ; pression douloureuse sur toute l'étendue de l'orifice vulvaire ; coït douloureux depuis deux ou trois mois. Histologiquement, les lésions sont suffisamment expliquées par les figures A et B pour abréger la description.

La figure 1 provient d'un cas déjà publié[3] et dont je reproduis la description histologique :

A un grossissement moyen, l'épithélium, A, ne présente pas de modifications très appréciables. Ce n'est qu'à un grossissement plus fort qu'on peut se rendre compte que les cellules les plus superficielles sont plus kératinisées

---

1. Olshausen. — *Centr. f. Gyn.*, 1894, p. 312.

2. Remarquer que la communication de Martin avait trait au Kraurosis de Breisky, c'est-à-dire au Kraurosis leucoplasique, ce qui n'empêche pas Olshausen de parler, sous le même nom de Kraurosis de Breisky, d'un tout autre état clinique. C'est toujours la confusion due à la compréhension restreinte par les Allemands du mot Kraurosis, ainsi que je me suis efforcé de le démontrer dans tout ce mémoire.

3. F. Jayle et X. Bender. — *Bull. de la Soc. anat.*, 1905, p. 626, obs. I.

que normalement. Les cellules de la couche moyenne ne présentent rien de particulier. Quant aux cellules de la couche de Malpighi, leur ordination est fréquemment bouleversée par des amas d'infiltration leucocytaire qui, provenant d'une nappe sous-épithéliale, C, s'enfoncent plus ou moins profondément dans l'épaisseur de la couche épithéliale.

Immédiatement au-dessous du revêtement épithélial on trouve çà et là des vaisseaux à parois très minces, à cavité large et béante, remplie de globules sanguins. Ces vaisseaux s'encastrent pour ainsi dire dans l'épaisseur de la couche épithéliale, B, si bien que, en certains points, ils ne sont séparés de la superficie que par trois ou quatre couches de cellules pavimenteuses, ces points correspondant évidemment aux taches rougeâtres ou ecchymotiques constatées à l'examen clinique.

Au niveau du derme, D, les lésions se résument en une sclérose assez accentuée, donnant aux tissus sous-jacents à l'épithélium un aspect homogène, dense, parsemé çà et là de foyers d'infiltration embryonnaire. Les vaisseanx sont plus nombreux et présentent un calibre assez réduit.

Sur des coupes traitées par l'orcéine, on constate que le processus de sclérose porte en grande partie sur les fibres élastiques. Celles-ci sont manifestement hyperplasiées. Au lieu de dessiner au-dessous de l'épithélium un fin réseau de fibrilles grêles, elles forment de gros faisceaux entrelacés qui se condensent en une sorte de bordure au niveau de la face profonde de la couche de Malpighi. Dans la profondeur, les fibres élastiques dessinent un réseau à mailles irrégulières, englobant des îlots conjonctifs. Il existe une hyperplasie marquée de la charpente élastique des vaisseaux.

ÉTIOLOGIE DU KRAUROSIS VULVÆ

Le Kraurosis vulvæ survient dans les conditions les plus diverses et sa pathogénie est loin d'être claire.

Il faut d'abord remarquer que les inflammations locales les plus vives ne lui donnent pas naissance; une blennorragie très forte, des abcès multiples des glandes de Bartholin, des poussées fréquentes confluentes d'herpès, des érysipèles, des ulcérations chancreuses, tuberculeuses, cancéreuses, peuvent exister ou avoir existé sans qu'on trouve le Kraurosis. La ménopause n'amène pas non plus fatalement le Kraurosis.

Pour que le Kraurosis se développe, il faut des conditions spéciales dont deux au moins nous sont connues: la syphilis et la castration.

Le Kraurosis syphilitique existe incontestablement; comment agit la syphilis ? Je l'ignore.

Le Kraurosis consécutif à la castration ovarienne est d'observation courante. La suppression des deux ovaires chez des femmes

jeunes peut déterminer le Kraurosis. Est-ce par suite de la suppression de la sécrétion ovarienne, est-ce par suite de sections nerveuses opérées par l'opération ? Je ne crois pas à l'influence du traumatisme causé par l'intervention et je me rallie à l'hypothèse d'un trouble nerveux d'ordre réflexe dû à la suppression de la glande ovarienne. Continuant cette hypothèse, je pense que les femmes non ovariectomisées et qui présentent des phénomènes de Kraurosis sont celles chez lesquelles les ovaires sont atteints eux-mêmes de lésions atrophiantes, et de nombreuses observations m'amènent à penser que *le Kraurosis se développe chez les femmes dont les ovaires n'existent plus anatomiquement* (castration) *ou physiologiquement* (atrophie). Il ne faut pas oublier que, règle générale, après la ménopause, les ovaires ne s'atrophient pas rapidement chez toutes les femmes et qu'ils continuent à fonctionner totalement ou partiellement au point de vue de la sécrétion interne, malgré la disparition des époques menstruelles. Ainsi s'expliquerait comment le Kraurosis survient tantôt chez des femmes encore jeunes, tantôt vers la ménopause ou après elle : il serait lié à l'état de l'ovaire.

Un élément inflammatoire, infection locale, folliculite, etc., vient-il se surajouter à la lésion kraurotique, les symptômes fonctionnels augmentent d'intensité. Mais cet élément seul ne peut créer le Kraurosis : il faut un trouble d'ordre nerveux pour le déterminer.

KRAUROSIS ET CANCER

Le Kraurosis s'accompagne de lésions cancéreuses dans une proportion de cas assez marquée. Cette remarque s'applique surtout au Kraurosis compliqué de Leucoplasie ou Kraurosis leucoplasique. Trespe sur 67 observations de Kraurosis de Breisky, soit de Kraurosis leucoplasique, a relevé 6 cas de cancer. Il importe de faire ressortir que l'élément Leucoplasie tient une grande place dans cette variété de Kraurosis et que par conséquent le Kraurosis leucoplasique participe du pronostic de la Leucoplasie ; or, en étudiant la dégénérescence épithéliomateuse de la Leucoplasie vulvaire, j'ai conclu avec Bender que « la leucoplasie constitue vis-à-vis du cancer une cause prédisposante de premier ordre »[1].

Mais le Kraurosis en lui-même favorise-t-il le développement du cancer ? Je ne saurais répondre affirmativement à cette question. Cependant j'ai été frappé plusieurs fois de cette coïncidence.

---

1. F. Jayle et X. Bender. — *Rev. de gyn. et de chir. abd.*, 1905, p. 977.

Chez une femme de cinquante-sept ans, atteinte depuis plusieurs années de rétrécissement de l'orifice vaginal avec atrophie des petites lèvres, j'ai vu survenir un épithélioma du tiers supérieur du vagin qui a évolué rapidement.

Chez une femme de cinquante-trois ans, atteinte de Kraurosis vasculaire avec une tendance à la Leucoplasie, j'ai relevé l'existence d'un cancer du col; j'ajoute que le tiers supérieur du vagin était, comme l'entrée, atteint d'atrophie avec brides rétractiles.

Chez une femme de soixante-douze ans, atteinte d'un Kraurosis sénile (pl. VII, fig. 1), j'ai extirpé un épithélioma développé au-dessus du clitoris, à marche rapide et qui s'est, malgré l'intervention, compliqué de dégénérescence ganglionnaire étendue.

Dans tous ces cas, il s'agit d'ailleurs de *Kraurosis sénile*. Si d'autres observations analogues étaient relevées, on arriverait à penser que l'existence d'un Kraurosis sénile ou présénile doit faire craindre le développement d'un épithélioma dans la région; si le cancer ne survient pas au niveau même de la zone kraurotique vulvaire, il faut penser que les lésions de Kraurosis se sont étendues dans la profondeur, ainsi que je l'ai observé.

J'excepte cependant le *Kraurosis post-opératoire* dont j'ai vu de très nombreux exemples depuis quinze ans et dont aucun ne s'est compliqué de cancer.

TRAITEMENT

Quelle que soit sa variété leucoplasique, vasculaire, folliculaire, le Kraurosis ressortit à un traitement médical dans la majorité des cas, à un traitement chirurgical dans des conditions que l'on peut assez bien préciser.

Le **traitement médical** consiste d'abord dans une propreté méticuleuse de la région vulvaire. Pour l'obtenir il y aura lieu souvent de traiter une métrite chronique coexistante.

Les *injections et ablutions adoucissantes*, et, en particulier, les injections à l'eau de pavot, de tilleul, de camomille, donneront de fréquentes améliorations.

Les urines seront examinées et si elles sont irritantes par conctact, au moment de la miction, on prescrira un traitement spécial (*diurétiques, lavages de la vessie*, etc.) concernant le rein ou la vessie.

S'il s'agit de Kraurosis folliculaire, je conseille, pour en avoir

etiré de bons résultats, la cautérisation de tous les points enflammés à la solution de permanganate concentré. Je recommande de se servir d'un fin stylet garni d'une très mince couche de coton et de le faire pénétrer dans les cryptes folliculaires après l'avoir imbibé de la solution antiseptique et légèrement caustique.

Le Kraurosis syphilitique peut, si les lésions sont de date récente, relever du traitement antisyphilitique.

Le **traitement chirurgical** sera à conseiller en cas de plaques leucoplasiques persistantes et il consistera dans l'ablation large de toutes les parties atteintes.

Contre la dyspareunie, l'excision des tissus sclérosés de l'anneau vulvaire pourra être à recommander; il faudra procéder avec soin à la reconstitution autoplastique de l'orifice vaginal.

CONCLUSIONS

Sous l'influence de causes diverses le revêtement cutanéo-muqueux de la vulve, et plus particulièrement des petites lèvres, du capuchon, du clitoris et de l'anneau vulvaire, peut être atteint de *sclérose rétractile*.

Le nom de Kraurosis Vulvæ, déjà consacré par l'usage, peut être donné à cette sclérose.

Le Kraurosis Vulvæ se définit ainsi un état morbide caractérisé cliniquement par l'atrophie et la rétraction du revêtement cutanéo-muqueux de la vulve et plus particulièrement de l'anneau vulvaire, histologiquement par la sclérose du derme avec lésions épidermiques variables.

Le terme Kraurosis n'est pas synonyme du terme Leucoplasie.

Le Kraurosis s'associe fréquemment à la Leucoplasie, la précède, l'accompagne, ou la suit. Ainsi se trouve constituée une variété spéciale de Kraurosis que je propose d'appeler Kraurosis blanc ou Kraurosis leucoplasique ou Kraurosis de Breisky.

Le Kraurosis se complique souvent de lésions inflammatoires, et, par opposition à la forme précédente, je donne à cette variété clinique le nom de Kraurosis rouge. Le Kraurosis rouge comprend le Kraurosis vasculaire ou hyperhémique ou Kraurosis de Lawson-Tait et le Kraurosis folliculaire.

Le Kraurosis s'observe, dans une proportion qui reste à fixer, après la castration ovarienne ou utéro-ovarienne et mérite alors le nom de Kraurosis post-opératoire.

Dans certaines conditions, il apparaît chez des femmes atteintes d'ovarite scléreuse atrophiante. Le Kraurosis sénile ou présénile semble être associé à ces lésions ovariennes.

Le Kraurosis leucoplasique se complique de cancer dans environ un dixième des cas, d'après les observations publiées.

Le Kraurosis post-opératoire ne paraît pas favoriser le développement du cancer.

Le Kraurosis sénile ou présénile coïncide parfois avec l'apparition de lésions cancéreuses.

EXPLICATION DES PLANCHES

PLANCHE IV

Kraurosis blanc, Kraurosis rouge, Kraurosis post-opératoire.

Figure 1. — *Kraurosis leucoplasique syphilitique ou Kraurosis blanc.* (L'observation est donnée dans le texte, page 248.)

Il existe deux plaques leucoplasiques, l'une à la partie supérieure des petites lèvres, plus développée à droite, l'autre à l'anus.

Les petites lèvres sont séparées du capuchon du clitoris par une perte de substance; leur atrophie est nette. En les écartant, il se forme un pli au niveau du vestibule urétral, tendant à cacher le méat, et un autre au niveau de la commissure postérieure.

L'orifice vaginal présente vaguement un aspect cordiforme; la paroi antérieure du vagin fait saillie et présente des bandes de sclérose circonscrivant un espace de muqueuse en forme de quadrilatère, d'un aspect très particulier.

Figure 2. — *Kraurosis inflammatoire ou kraurosis rouge* (figure dessinée en 1896, d'après une femme de trente-cinq ans).

Les grandes et les petites lèvres sont atrophiées. L'orifice vaginal est très étroit, d'aspect cordiforme; le bord en est rigide, peu extensible. De nombreuses petites taches, rappelant la couleur de la tacheture des truites ou celle de certaines briques, sont disséminées sur tout le pourtour.

Figure 3. — *Kraurosis post-opératoire*, développé chez une femme de vingt-neuf ans, ayant eu trois enfants, ovariectomisée depuis un an. Les grandes et les petites lèvres sont normales. Toute la muqueuse de la région est pâle dans son ensemble. Autour du méat, en dehors des caroncules hyménéaux, on voit de nombreuses taches couleur brique. Le méat présente une muqueuse rouge, éversée. La commissure postérieure est parsemée de fines arborisations vasculaires. L'orifice vaginal est resserré bien que la malade ait eu trois enfants : la toucher avec un doigt est très douloureux. Sensation de sécheresse et de cuisson, à la marche; les injections se prennent difficilement depuis 3 ou 4 mois.

Figure 4. — *Kraurosis post-opératoire* développé chez une femme de quarante-trois ans, ayant subi il y a sept ans la castration par la voie vaginale. (Observ. publiée *in Bull. de la Soc. anat.*, 1905, p. 626.)

Les petites lèvres sont très amincies, comme fanées. L'orifice vaginal est rétréci, les bords en sont peu extensibles. Tout le pourtour, en dehors des vestiges de l'hymen, est rouge, avec arborisations capillaires très développées. Çà et là, surtout à droite et à gauche du méat, existent des points inflammatoires folliculaires.

PLANCHE V

Kraurosis post-opératoire.

Coupes histologiques de la muqueuse bordant l'orifice vaginal, en dehors des caruncules hyménéaux (d'après X. Bender).

Figure 1. — Cette coupe provient du cas représenté dans la planche IV, figure 4.

Figure 2 (A et B). — Ces deux coupes proviennent d'une biopsie faite chez une femme de 32 ans, ovariectomisée depuis deux ans (V. p. 253).

PLANCHE VI

Kraurosis rouge folliculaire.

Figure 1. — *Kraurosis folliculaire* développé chez une femme de cinquante-deux ans, ayant eu un enfant à l'âge de vingt-six ans, ménopausée à cinquante ans et demi. (Observation recueillie en 1896, publiée en 1905, *Thèse* Nonique, Paris.)

La vulve est déchirée en arrière; il existe une double colpocèle, antérieure et postérieure. L'entrée du vagin est douloureuse. A droite et à gauche, en deux endroits, on voit une série de petits points rougeâtres, gros chacun comme une petite tête d'épingle. Entre le méat et le clitoris est un autre amas de six de ces petits points, répondant comme les précédents à l'inflammation de glandes folliculaires de la muqueuse.

Figure 2. — *Kraurosis folliculaire* au début, développé chez une femme de vingt ans, atteinte d'accidents syphilitiques secondaires et de blennorragie.

Il n'y a pas d'atrophie des organes génitaux. On constate seulement un rétrécissement de l'orifice vaginal et on voit quatre taches rougeâtres, les deux inférieures correspondant à l'orifice des glandes de Bartholin, les deux supérieures à deux dépressions de la muqueuse situées à droite et à gauche du méat et correspondant à des amas de petites glandes folliculaires.

PLANCHE VII

Kraurosis sénile.

Figure 1. — *Kraurosis sénile* compliqué d'épithélioma, développé très lentement (le début du rétrécissement de l'orifice vaginal remonterait à plus de vingt ans), observé chez une femme de soixante-douze ans.

Il n'y a plus de grandes lèvres; les petites n'existent guère que près du clitoris qui, seul, est resté normal. L'orifice vaginal est tellement étroit et inextensible que, sous chloroforme, au moment de l'opération pratiquée pour enlever le cancer susclitoridien, il a été impossible de pénétrer même avec le petit doigt. La muqueuse de toute la région est pâle. A gauche, en T, est une tache brun noirâtre que l'on suppose être la phase ultime d'une tache rougeâtre ancienne.

Au-dessus du clitoris, peut-être développé aux dépens du capuchon, est une vaste ulcération cancéreuse dont la marche a été très rapide.

Figure 2. — *Kraurosis sénile* compliqué d'atrésie de l'orifice externe du col (fig. 3), développé chez une femme de soixante-quatre ans, ayant eu un enfant à l'âge de vingt ans, ménopausée à cinquante-trois ans.

Les petites lèvres n'existent pour ainsi dire plus. Le clitoris n'est pas visible : il est au fond d'une petite dépression causée par la rétraction du capuchon. L'orifice vaginal est étroit. Toute la muqueuse est pâle.

Figure 3. — *Utérus* (coupe et vue de face) de la malade précédente.

Sur la vue de face, il semble que l'orifice existe, parce que les lèvres n'en ont pas disparu. En fait, la dépression ne se terminait par aucun orifice; il a fallu inciser jusqu'à près de 1 centimètre pour retrouver le canal utérin (coupe).

Il y avait donc chez cette malade, comme chez celle de l'observation rapportée page 248, coexistence d'un processus de sténose portant sur l'orifice vaginal et sur l'orifice externe utérin.

PLANCHE VIII

Kraurosis au début et Vitiligo.

PLANCHE IX

Leucoplasie vulvaire (F. Jayle et X. Bender). Figures extraites d'un mémoire paru *in Revue de Gynéc. et de Chir. abd.*, 1905, p. 963, planche III, figure 1, et planche IV figure 3.

Cette planche, comparée avec celles qui suivent, permet de se rendre compte des différences et des ressemblances qui existent entre la Leucoplasie et le Kraurosis leucoplasique de la vulve, tant au point de vue macroscopique que microscopique.

PLANCHE X

Kraurosis de Breisky ou *Kraurosis leucoplasique* ou *Kraurosis blanc*, d'après A. Martin.

PLANCHE XI

Kraurosis de Breisky ou *Kraurosis leucoplasique* ou *Kraurosis blanc*, d'après W. Peter.

PLANCHE XII

Kraurosis de Breisky ou *Kraurosis leucoplasique* ou *Kraurosis blanc*, d'après A. von Mars.

PLANCHE XIII

Kraurosis de Breisky ou *Kraurosis leucoplasique* ou *Kraurosis blanc*, d'après J. Heller.

PLANCHE XIV

Lésions histologiques, rappelant les lésions du Kraurosis observées chez des femmes non atteintes de Kraurosis, par Ph. Jung.

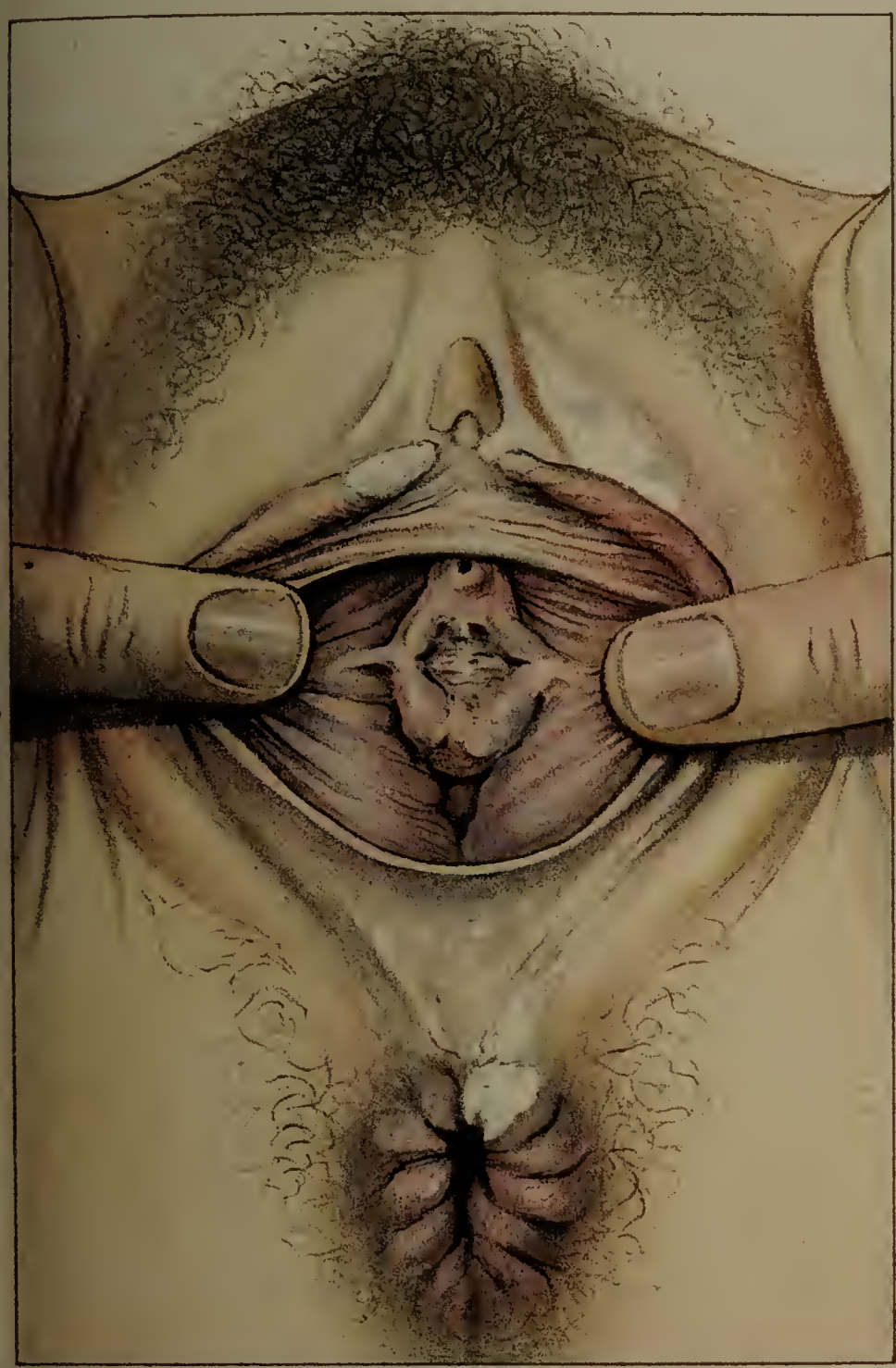

Fig. 1.

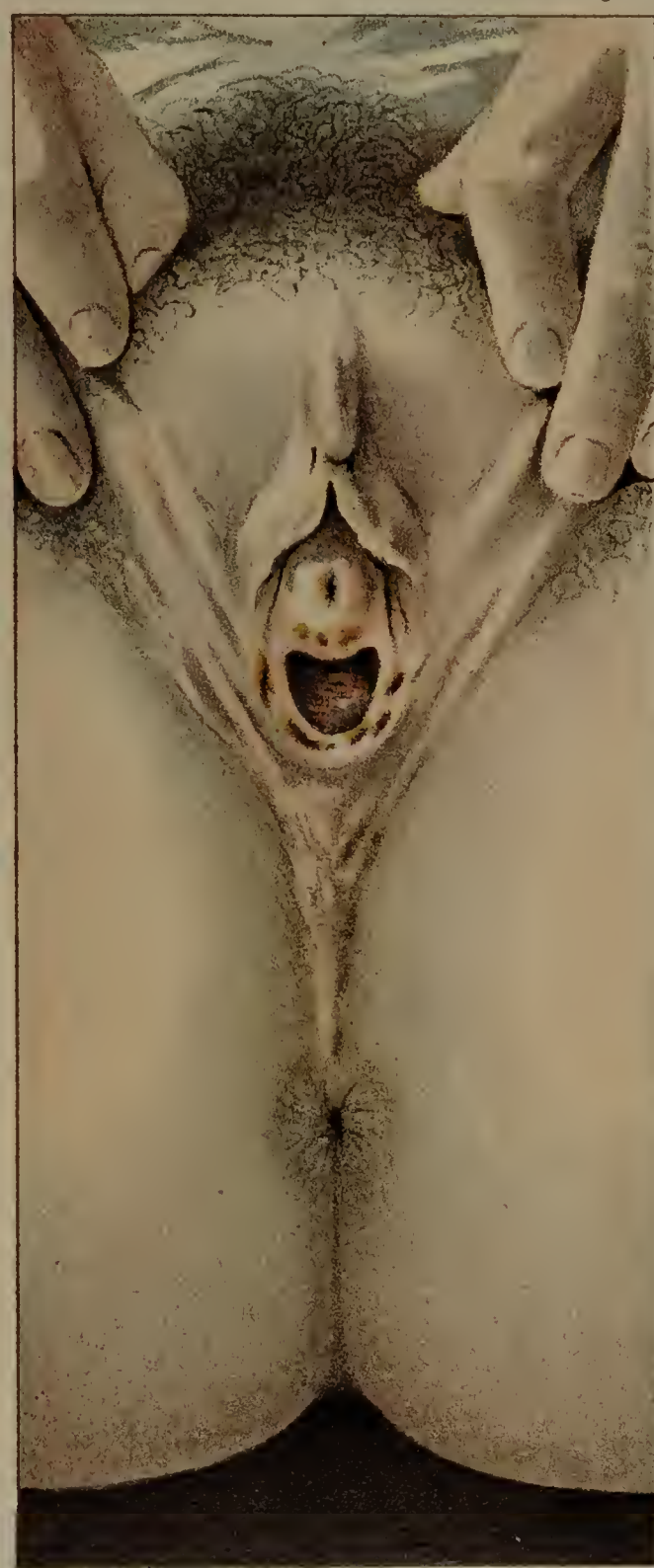

Fig. 2.

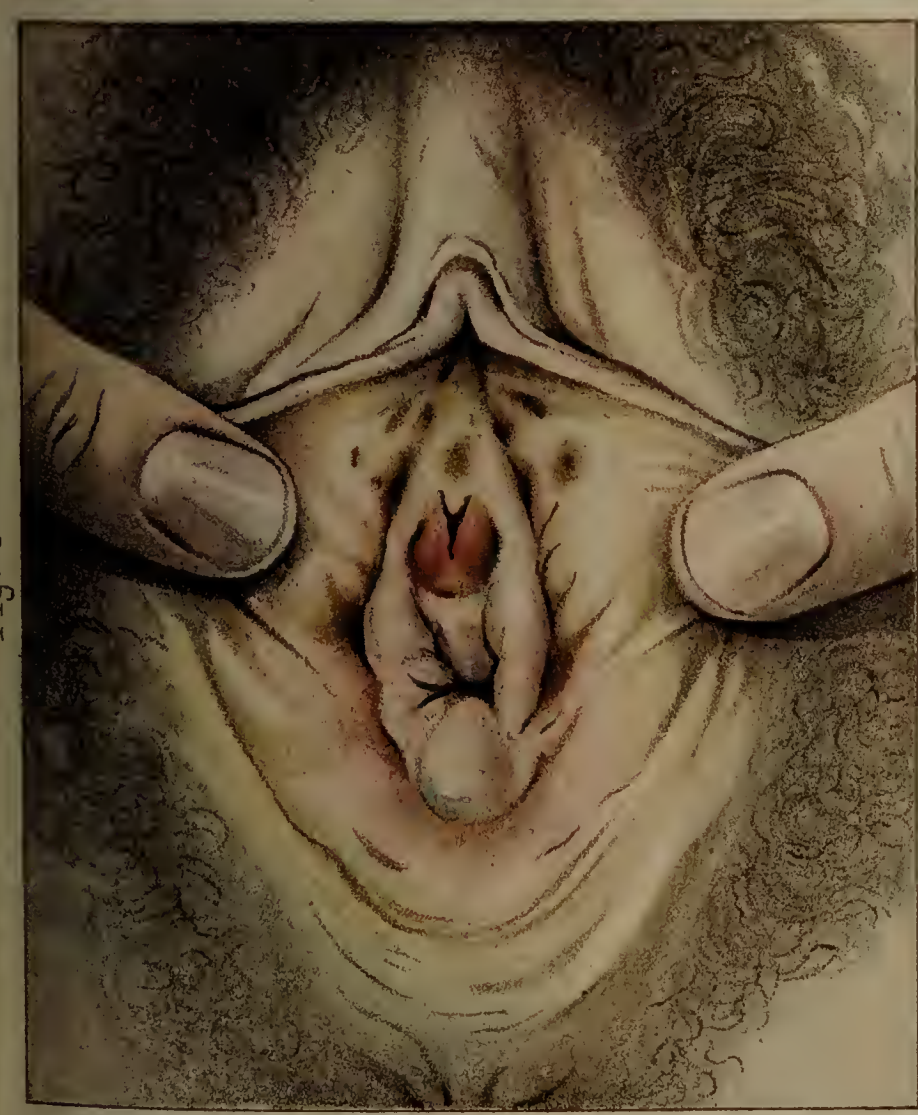

Fig. 3.

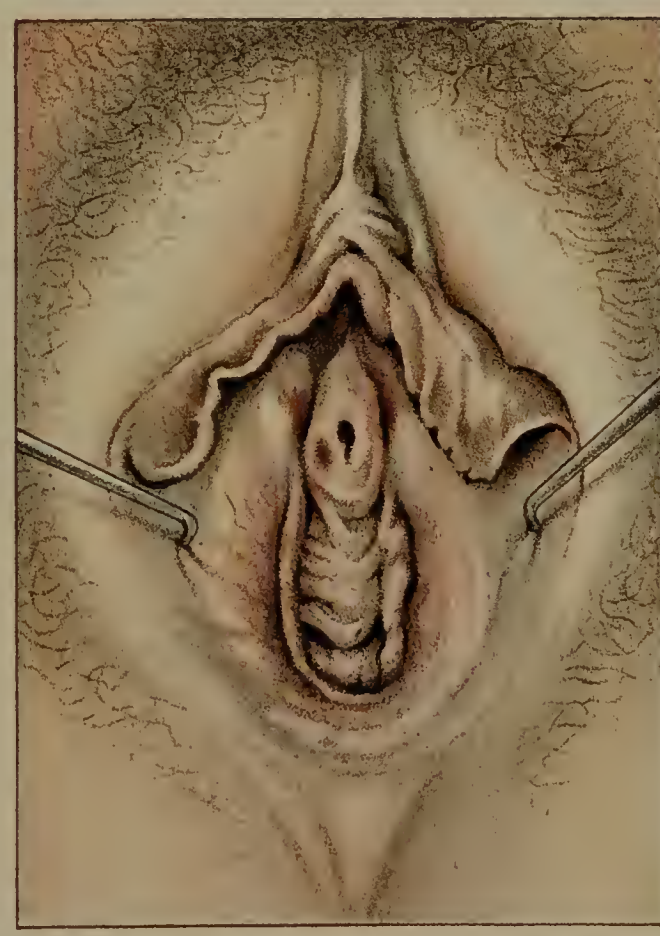

Fig. 4.

Reignier, del. & lith.

Imp. d'art L. Lafontaine, Paris.

Masson & Cie, éditeurs.

(Mém. Jayle.)



Fig. 1. — Kraurosis post-opératoire. Coupe d'un point correspondant à une plaque rouge (préparation de X. Bender).

A, Epithélium légèrement aminci, mais sans lésions bien manifestes; B, vaisseau sanguin dilaté enclavé dans l'épithélium dont il a refoulé la couche basale; C, infiltration leucocytaire sous-épithéliale, formant une nappe à peu près continue au-dessous de la couche basale; D, derme sclérosé et infiltré de leucocytes.

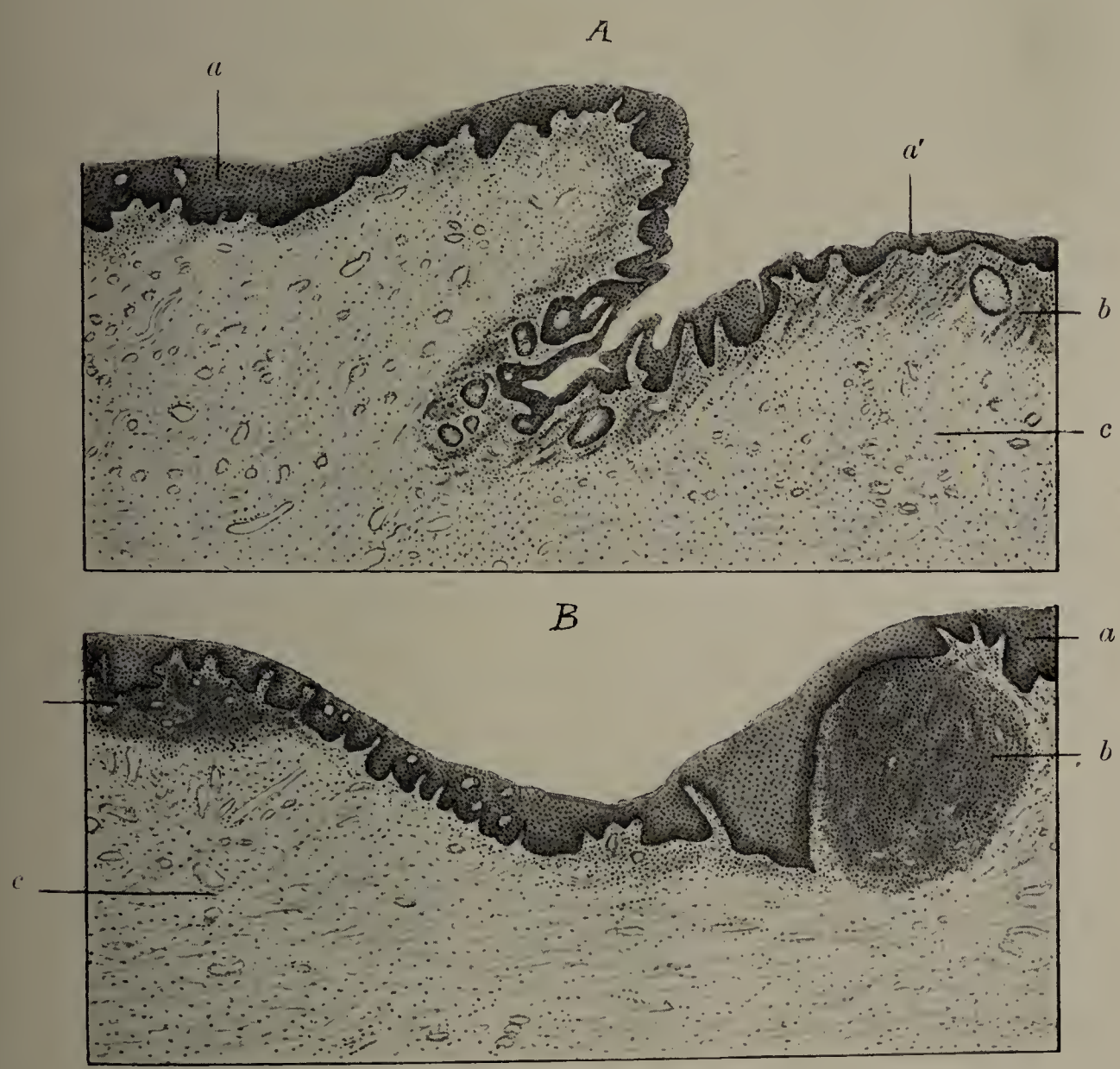

Fig. 2. — Kraurosis post-opératoire. Coupe d'un point correspondant à une plaque rouge brique (préparation de X. Bender).

Fig. A. — L'épithélium présente une épaisseur variable suivant les points considérés. En (*a*) le nombre des couches de cellules épithéliales est voisin de la normale; en (*a'*) ce nombre est, au contraire, très diminué. L'épithélium est aminci et le relief papillaire est à peine indiqué. Sous l'épithélium on trouve une infiltration leucocytaire abondante, formant une nappe à peu près continue (*b*). Le derme (*c*) est sclérosé; il contient des vaisseaux en assez grand nombre.

Fig. B. — L'épithélium (*a*) présente la même disposition que dans la figure A. On trouve aussi la même infiltration leucocytaire disséminée, mais en deux points, (*b*) et (*b'*), cette infiltration se condense sous la forme d'amas au contact immédiat de la couche génératrice de l'épithélium. Le derme et le tissu cellulaire sous-cutané (*c*) sont plus denses, plus lamelleux que dans la figure A. Les vaisseaux y sont aussi moins nombreux.

Kraurosis post-opératoire. Coupes histologiques.

Masson et Cie, éditeurs.

(Mém. Jayle.)

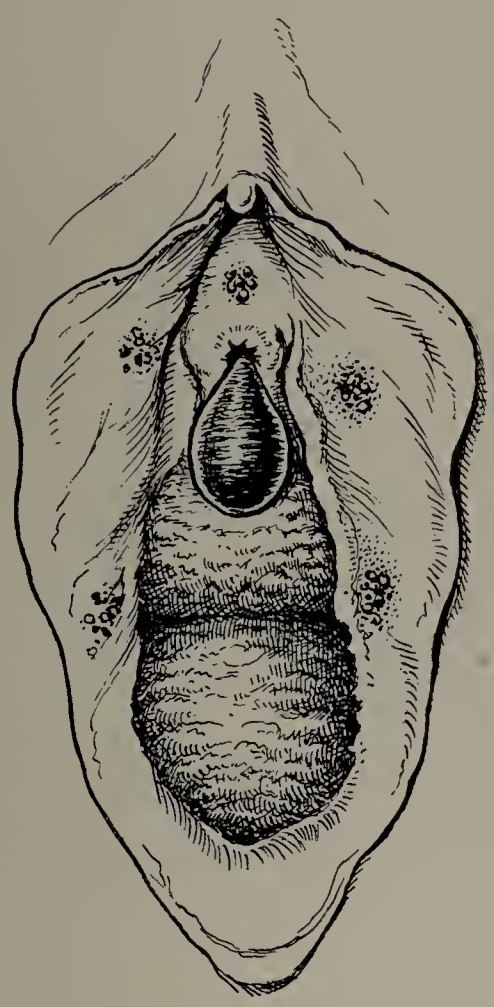

Fig. 1. — Kraurosis folliculaire ; vulve déchirée en arrière, avec colpocèle antérieure et postérieure.

A droite et à gauche, en deux endroits, petite série de points rougeâtres, gros chacun comme une petite tête d'épingle. Entre le méat et le clitoris est un autre amas de six de ces petits points, répondant comme les précédents à l'inflammation de glandes folliculaires de la muqueuse. Polypes uréthral.

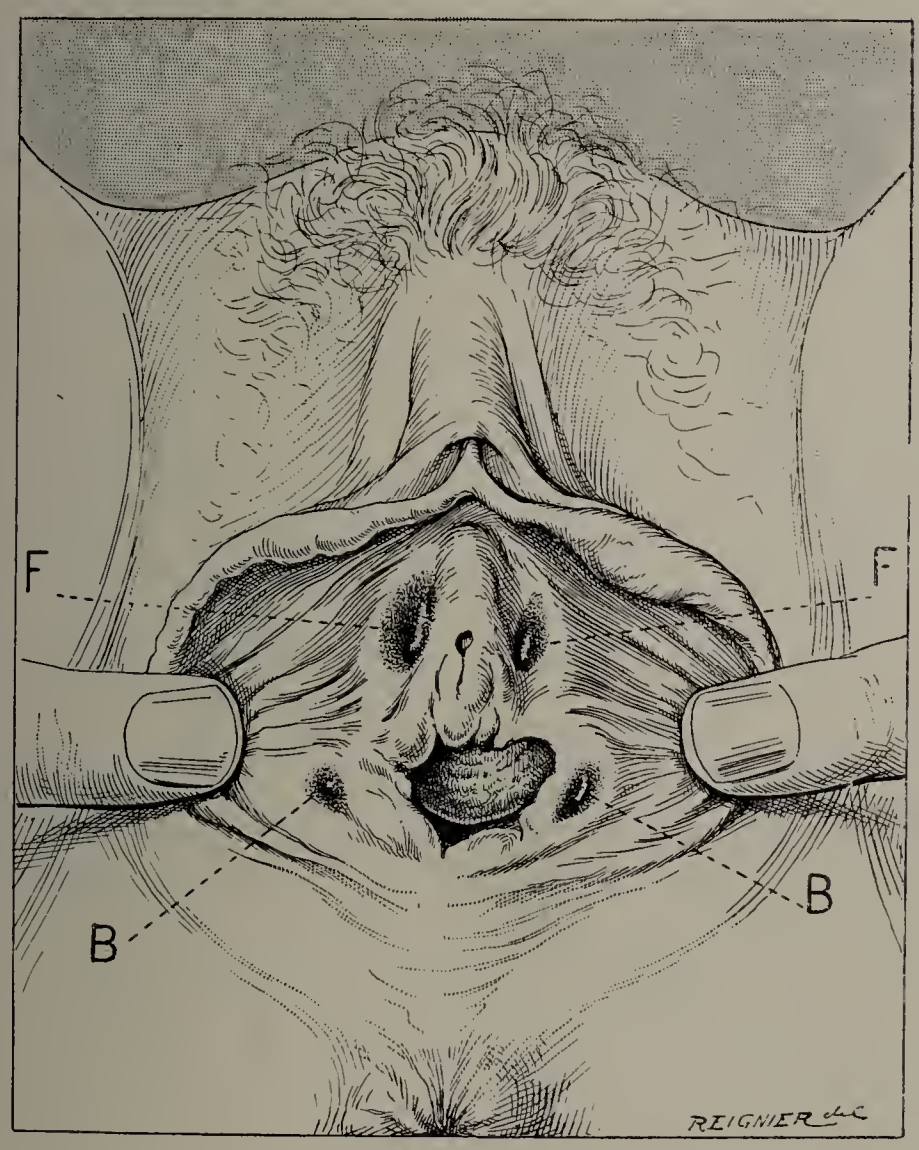

Fig. 2. — Kraurosis folliculaire ; lésions tout au début. Pas d'atrophie des petites lèvres. Rétrécissement de l'orifice vaginal.

BB, taches rougeâtres correspondant à l'orifice des glandes de Bartholin ; FF, taches rougeâtres correspondant à deux dépressions de la muqueuse où se trouvent des amas de glandes folliculaires.

Kraurosis inflammatoire folliculaire.

Masson et Cie, éditeurs.

(Mém. Jayle.)

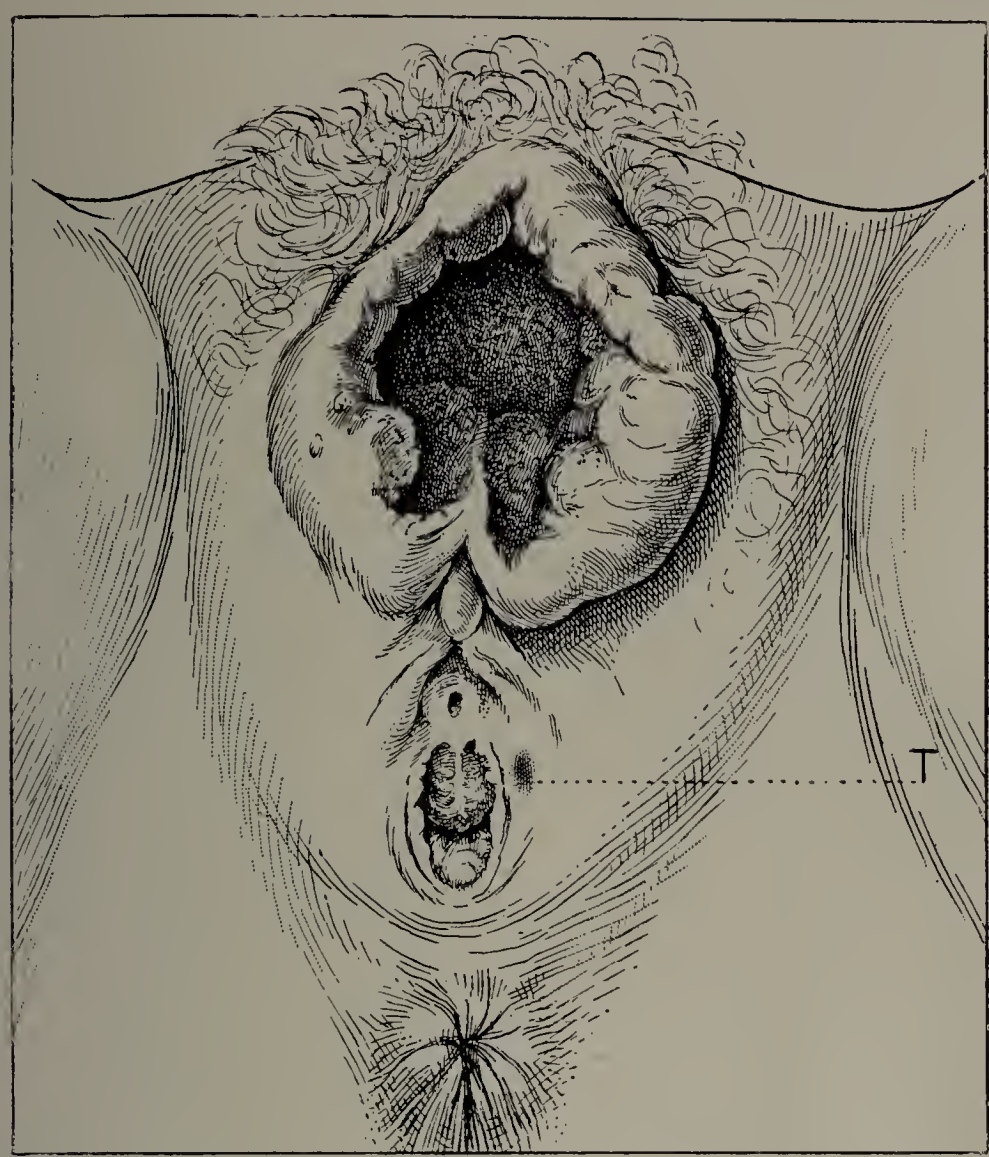

Fig. 1. — Kraurosis sénile compliqué d'épithélioma développé chez une femme de soixante-douze ans.

Les grandes lèvres ont disparu; les petites lèvres sont à peine marquées près du clitoris qui, seul, est de volume normal; l'orifice vaginal est si étroit et si inextensible que, même sous chloroforme, l'introduction du petit doigt est impossible. En T, tache brunâtre. La muqueuse est très pâle. Au-dessus du clitoris, peut-être développée aux dépens du capuchon, est une vaste ulcération cancéreuse dont la marche a été très rapide.

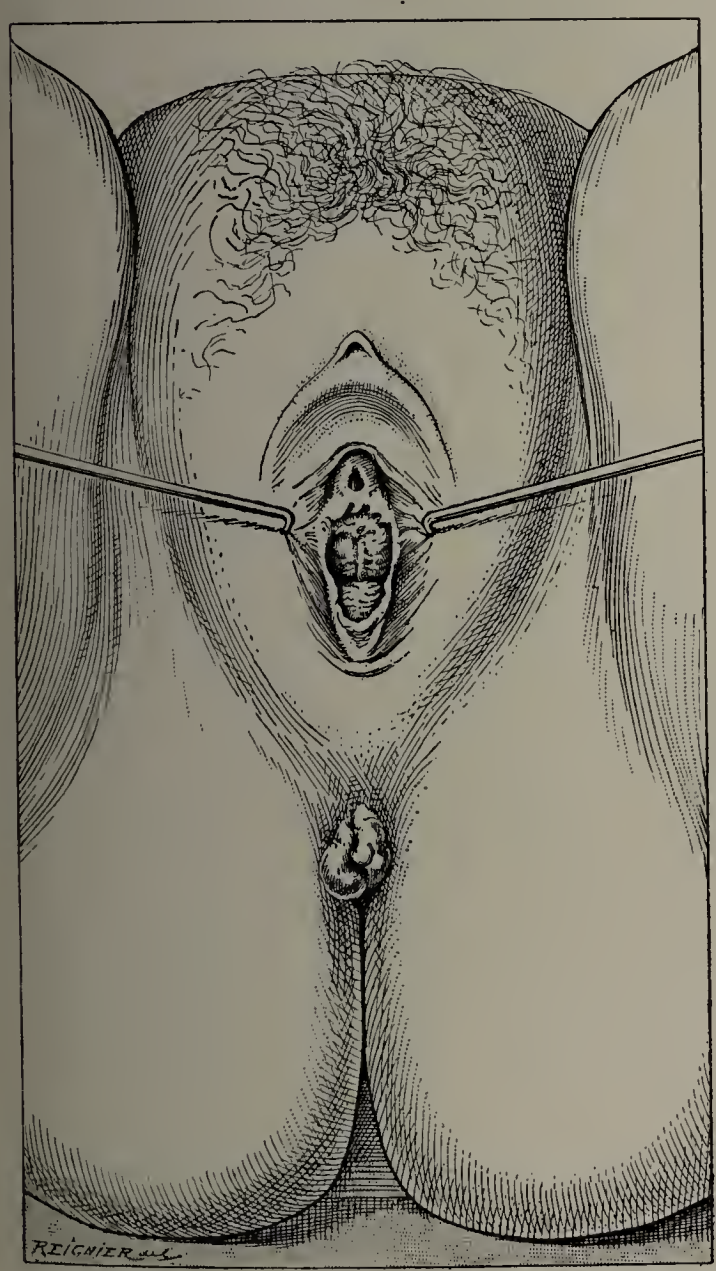

Fig. 2. — Kraurosis sénile chez une femme de soixante-quatre ans.

Les petites lèvres n'existent pour ainsi dire plus. Le clitoris n'est pas visible, il est au fond d'une dépression. Toute la muqueuse est pâle.

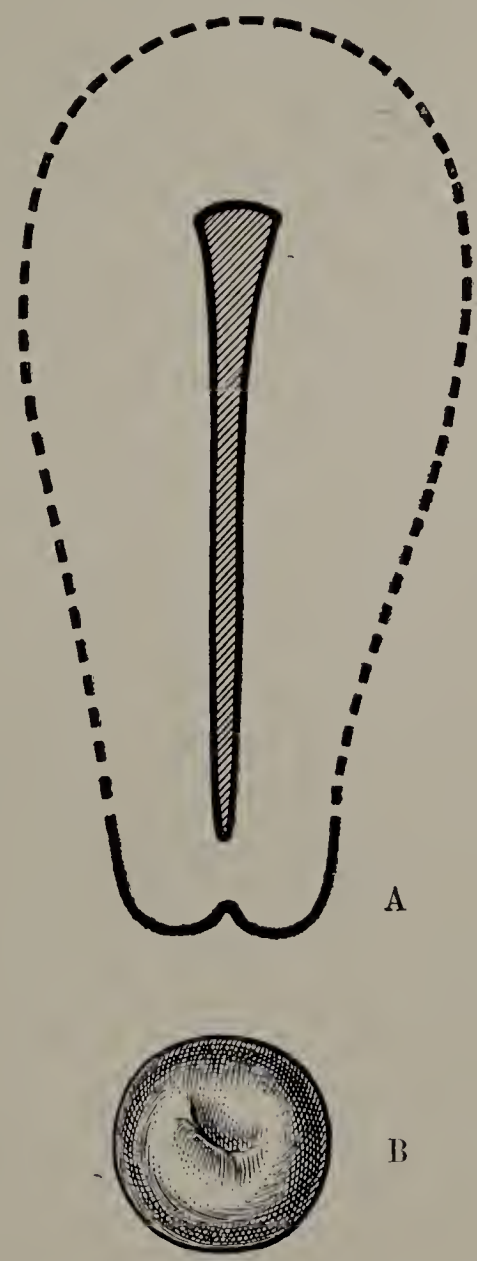

Fig. 3. — Utérus de la malade dont la vulve est figurée ci-contre (fig. 2.)

A, coupe de l'utérus montrant l'oblitération du col à près d'un centimètre de l'orifice externe.

B, vue de face du col; les lèvres de l'orifice persistent et feraient croire à son existence.

Kraurosis sénile.

Masson et Cie, éditeurs.

Kraurosis au début et Vitiligo chez une femme de quarante-neuf ans, ayant eu trois enfants, ayant subi à quarante-sept ans l'ablation de l'utérus (fibrome) et des ovaires (ovarite scléreuse atrophiante.)

Le vitiligo a débuté deux ans avant l'opération, en même temps qu'ont apparu les douleurs abdominales, mais s'est surtout développé depuis.

Le début du Kraurosis est difficile à préciser; le rétrécissement de l'orifice vaginal a été remarqué par la malade depuis cinq à six mois.

La figure montre toute l'étendue des plaques de vitiligo sur la vulve, le pubis et la face interne des cuisses.

Les poils sont atrophiés (1 cm. 1/2 de long) et deviennent de plus en plus courts; ils sont en partie décolorés.

La peau des grandes lèvres et celle du pli fémoral est manifestement épaissie, présentant par places l'aspect cicatriciel et de petites taches rouges, indice d'inflammation.

Les grandes et les petites lèvres sont, en presque totalité, dépigmentées.

La muqueuse vestibulaire présente, dans son ensemble, une teinte pâle d'anémie, un point rouge au niveau des glandes de Bartholin, trois petits points rouges répondant à des follicules sur la ligne médiane, entre le clitoris et le méat, une légère rougeur à droite et à gauche de l'urèthre, au niveau des dépressions contenant les glandes folliculaires. (V. par analogie, à propos de ces derniers détails, les fig. 1 et 2 de la planche VI.)

La muqueuse vaginale est un peu pâle à l'entrée, normale dans le fond.

[Il existe aussi quelques petites plaques de Vitiligo à la face antérieure des deux poignets, à la face postérieure du poignet gauche, à la face dorsale des quatre premiers doigts de la main gauche, sur le front et sur la nuque, à droite.]

Kraurosis au début et Vitiligo.

Masson et Cie, éditeurs.

(Mém. Jayle.)

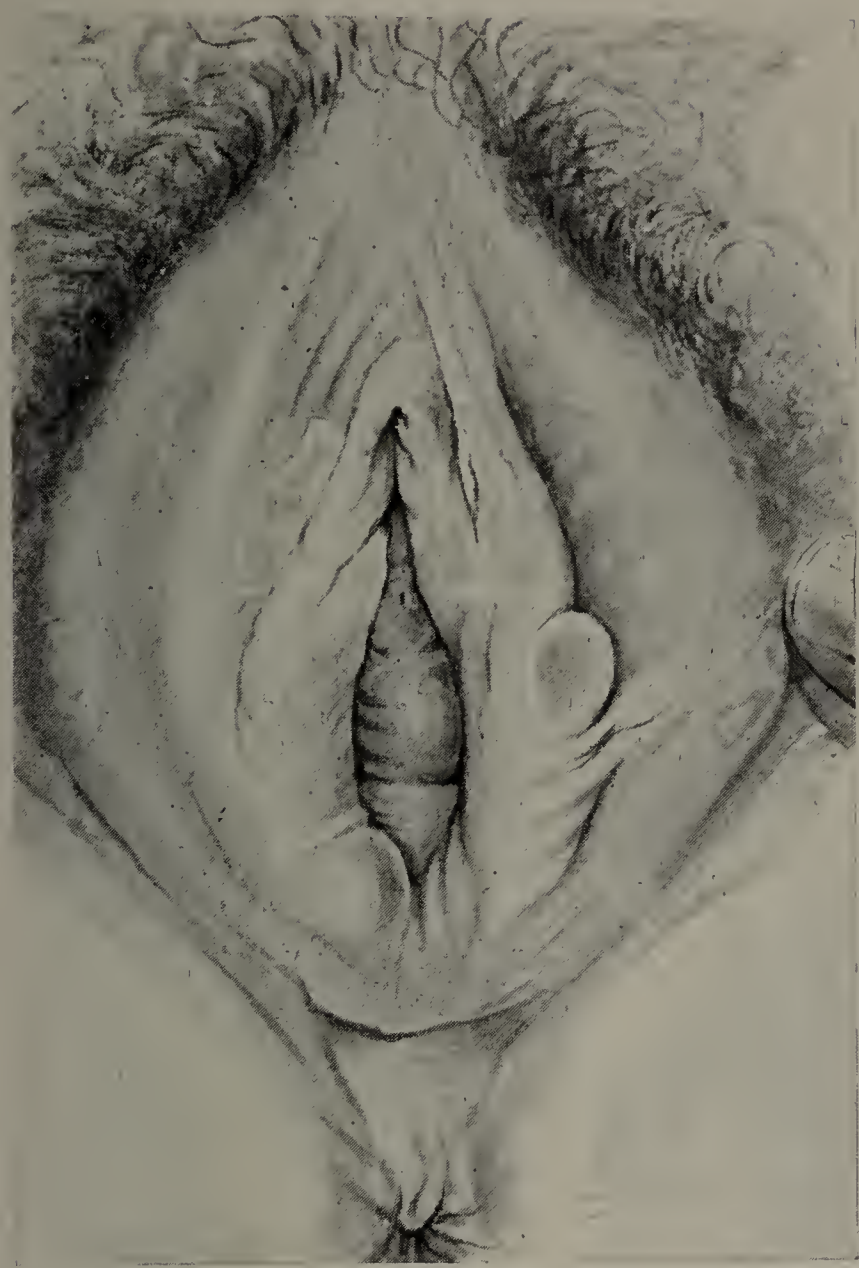

Fig. 1. — Leucoplasie de la vulve.

Aspect blanchâtre général de la vulve; plaques leucoplasiques sur la partie supérieure des petites lèvres, plaques d'épaississement inflammatoire, bordée d'une collerette leucoplasique, sur la lèvre gauche. Pas d'atrophie ni de sténose.

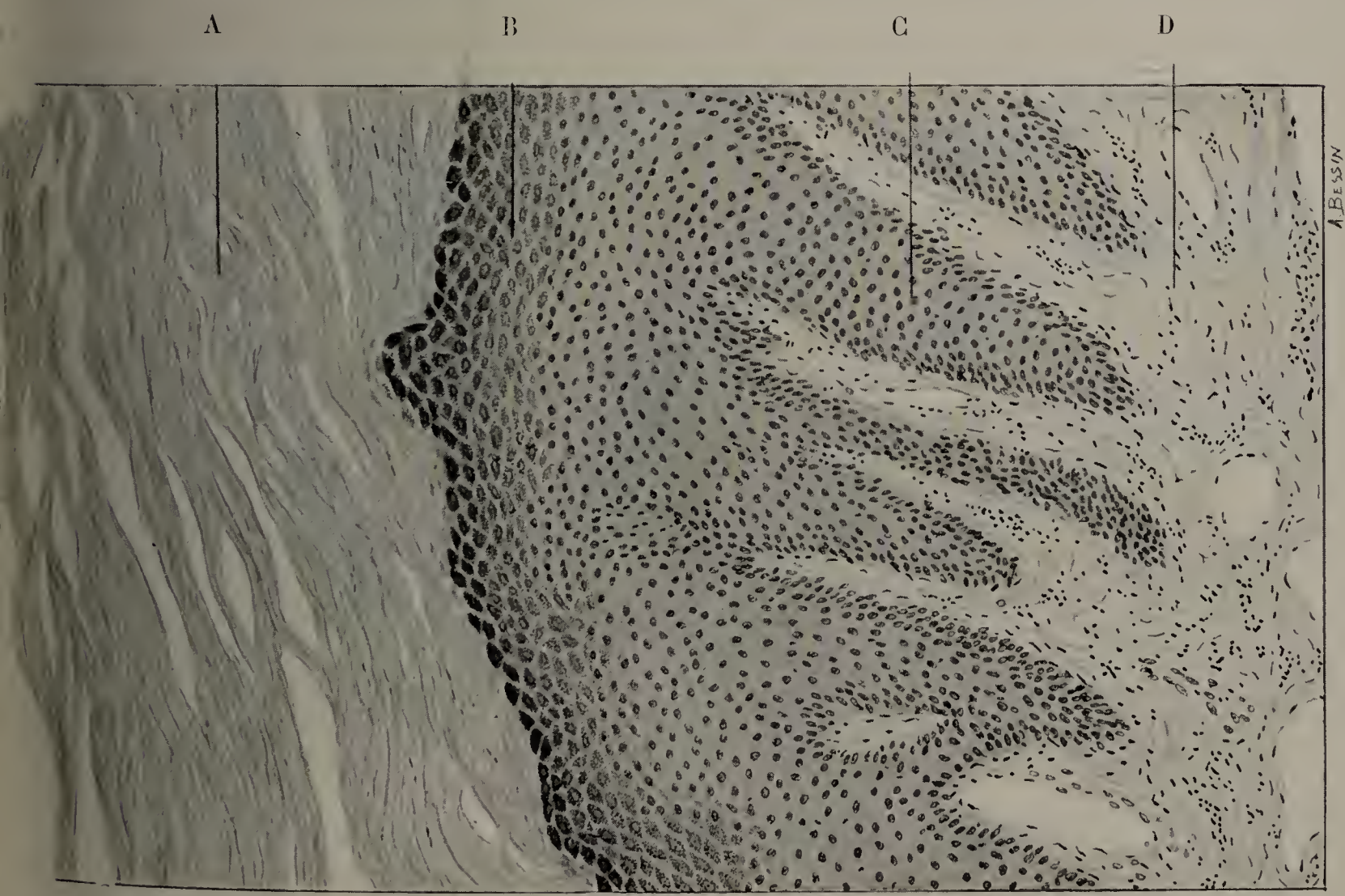

Fig. 2. — Lésions typiques de la Leucoplasie vulvaire

A, couche cornée hypertrophiée; B, couche granuleuse comprenant cinq à six rangées de cellules à éléidine; C, Bourgeons interpapillaires hypertrophiés; D, Derme sclérosé, riche en vaisseaux, infiltré de leucocytes.

Leucoplasie de la vulve. (F. Jayle et X. Bender.)

Masson et Cie, éditeurs.

(Mém. Jayle.)

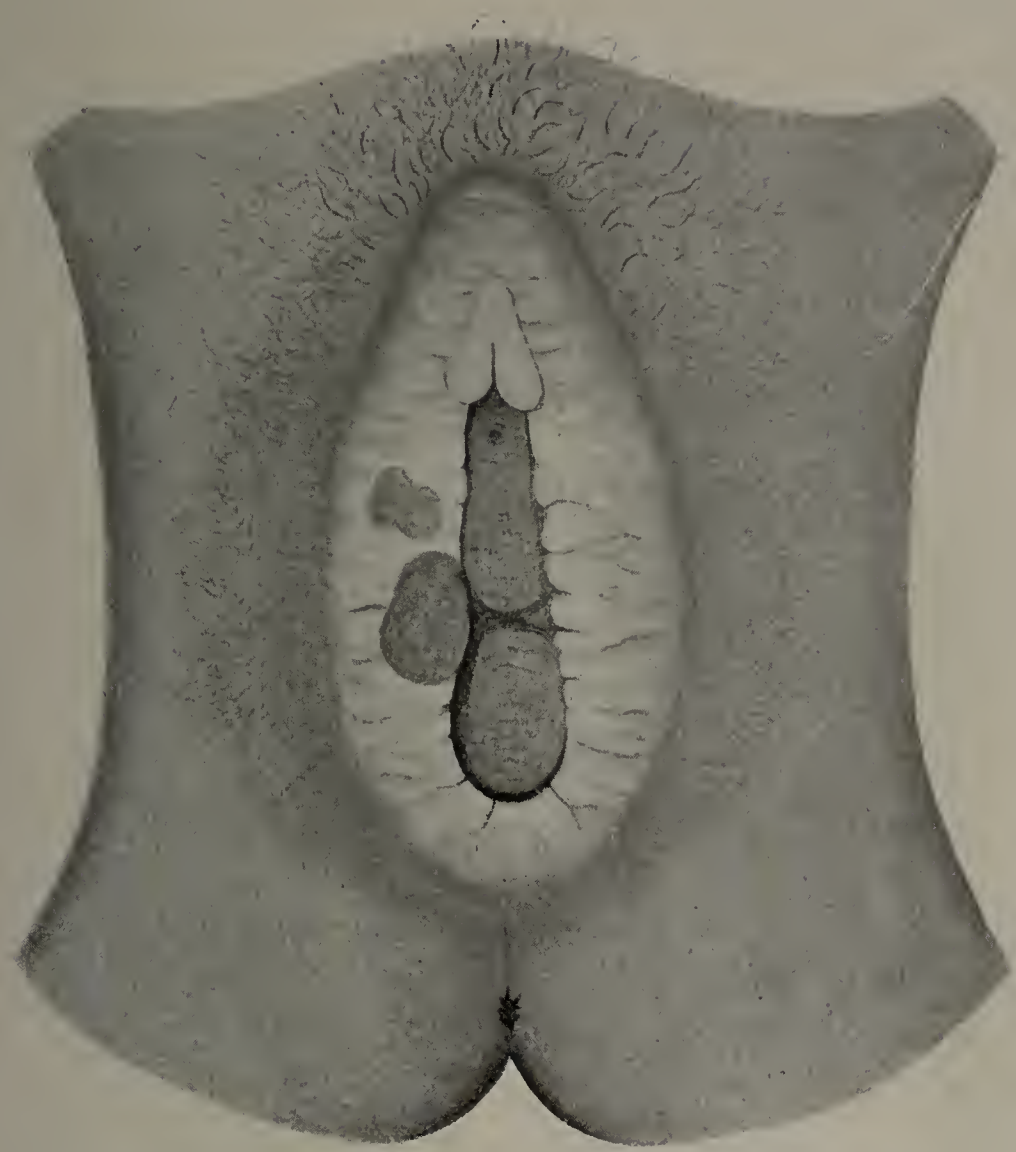

Fig. 1. — Kraurosis leucoplasique (A. Martin, 1894) développé chez une femme de soixante-trois ans.

Reproduction en noir d'une figure coloriée de A. Martin, publiée avec la légende suivante : Kraurosis vulvæ avec carcinome; au milieu de la grande lèvre droite se trouvent deux ulcérations carcinomateuses; les petites lèvres ont disparu.

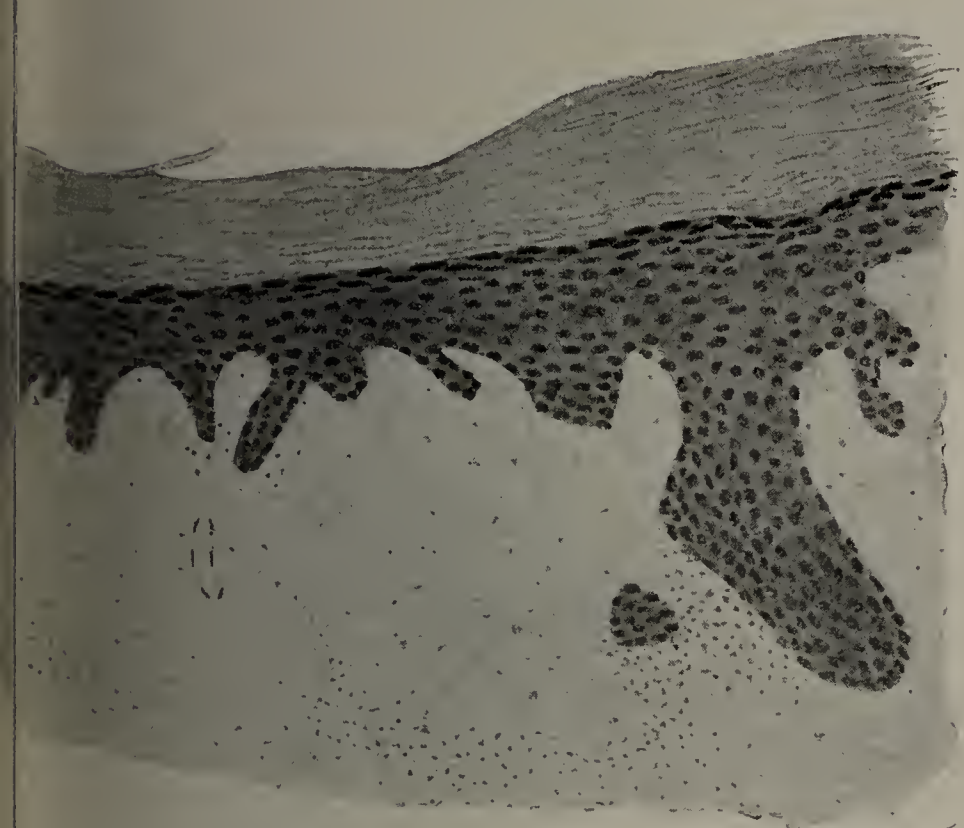

Orthmann del.

Fig. 2.

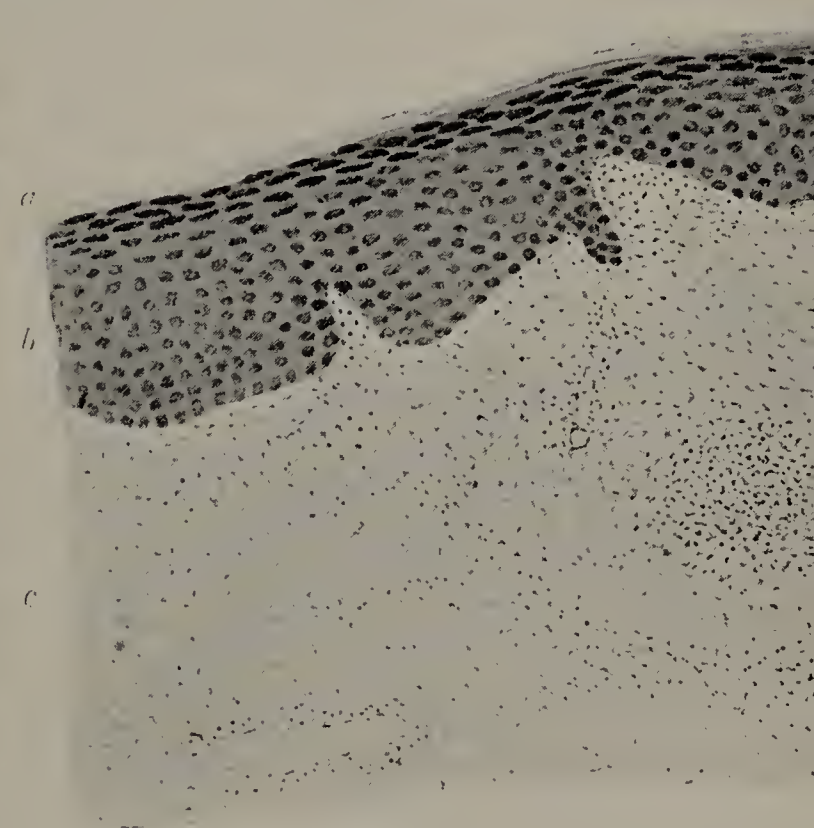

Fig. 3.

Coupes histologiques provenant du cas de A. Martin figuré ci-dessus (fig. 1) publiées avec les légendes suivantes :

Fig. 2. — Kraurosis vulvæ, stade de rétraction : *a*, stratum corneum; *b*, stratum mucosum; *c*, chorion très pauvre en cellules, d'aspect vitré. (Hartnack, Oc. 2. Obj 4.)

Fig. 3. — Kraurosis vulvæ, stade inflammatoire : *a*, stratum corneum; *b*, stratum mucosum; *c*, chorion : dans ce dernier, infiltration embryonnaire, vaisseaux très peu nombreux (Hartnack, Oc. 2, Obj. 4.)

Kraurosis de Breisky ou Kraurosis leucoplasique.

Masson et Cie, éditeurs.

Fig. 1. — Kraurosis leucoplasique (W. Peter, 1896) développé chez une femme de cinquante et un ans.

Reproduction en noir d'une figure coloriée de W. Peter, publiée avec la légende suivante : Kraurosis vulvæ.

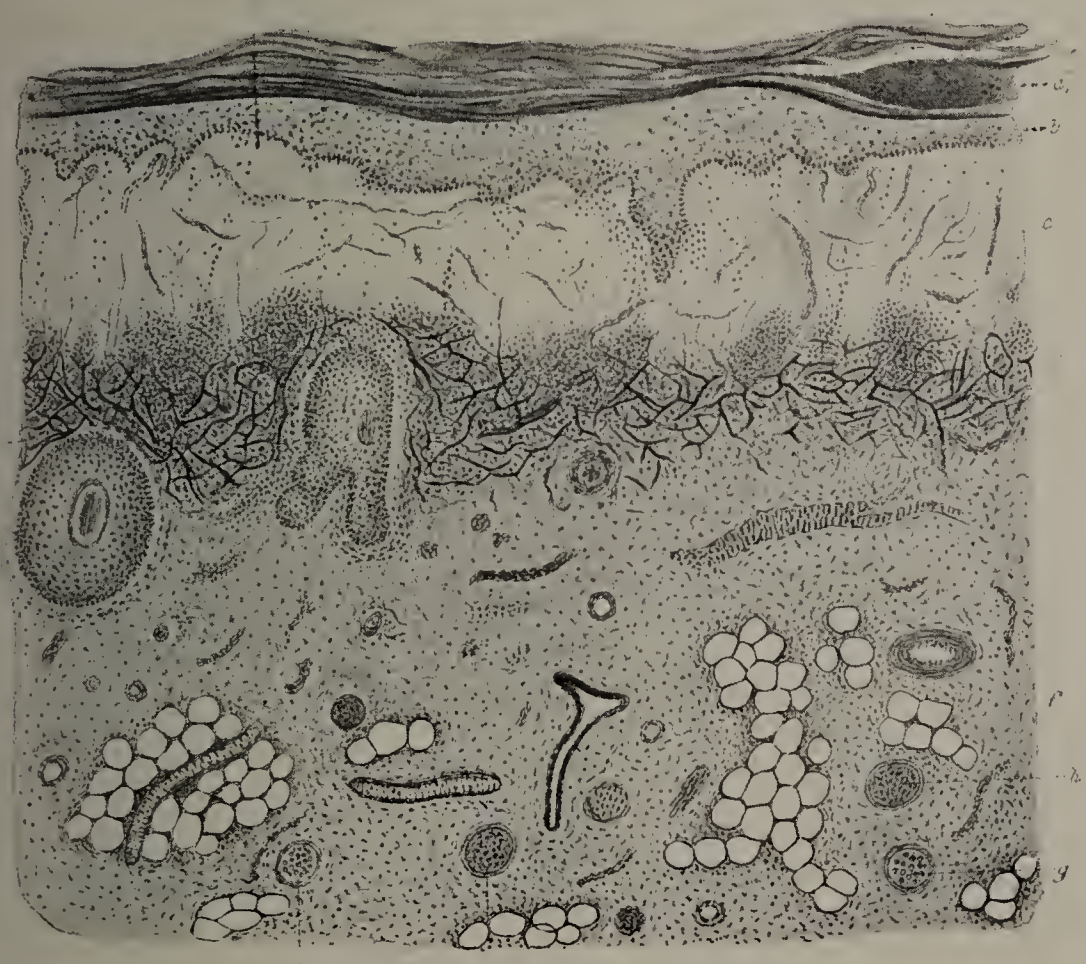

Fig. 2. — Coupe histologique provenant du cas de W. Peter, figuré ci-dessus (fig. 1), publiée avec la légende suivante :

Kraurosis vulvæ (fixation d'après Benda, coloration à l'hématoxyline ferrique. Leitz, Oc. 2. Obj. 4.), *a*, stratum corneum hypertrophié; a_1, amas de substance hyaline avec leucocytes, dans le stratum corneum; *b*, couche de Malpighi remplie de leucocytes; b_1, exsudat entre l'épiderme et le chorion; *c*, œdème des couches superficielles du chorion; *d*, tissu de granulation rétractile; *e*, coupe transversale d'un poil; e_1, coupe oblique d'un poil; *f*, tissu cellulaire sous-cutané; *g*, coupe transversale d'un nerf; *h*, coupe transversale d'un muscle.

Kraurosis de Breisky ou Kraurosis leucoplasique.

Masson et Cie, éditeurs.

Fig. 6. — Kraurosis leucoplasique (A. von Mars, 1898), développé chez une femme de soixante-deux ans.

Reproduction en noir d'une figure coloriée de A. von Mars, publiée avec la légende suivante : Kraurosis vulvæ. On voit à l'entrée du vagin la paroi vaginale postérieure prolabée.

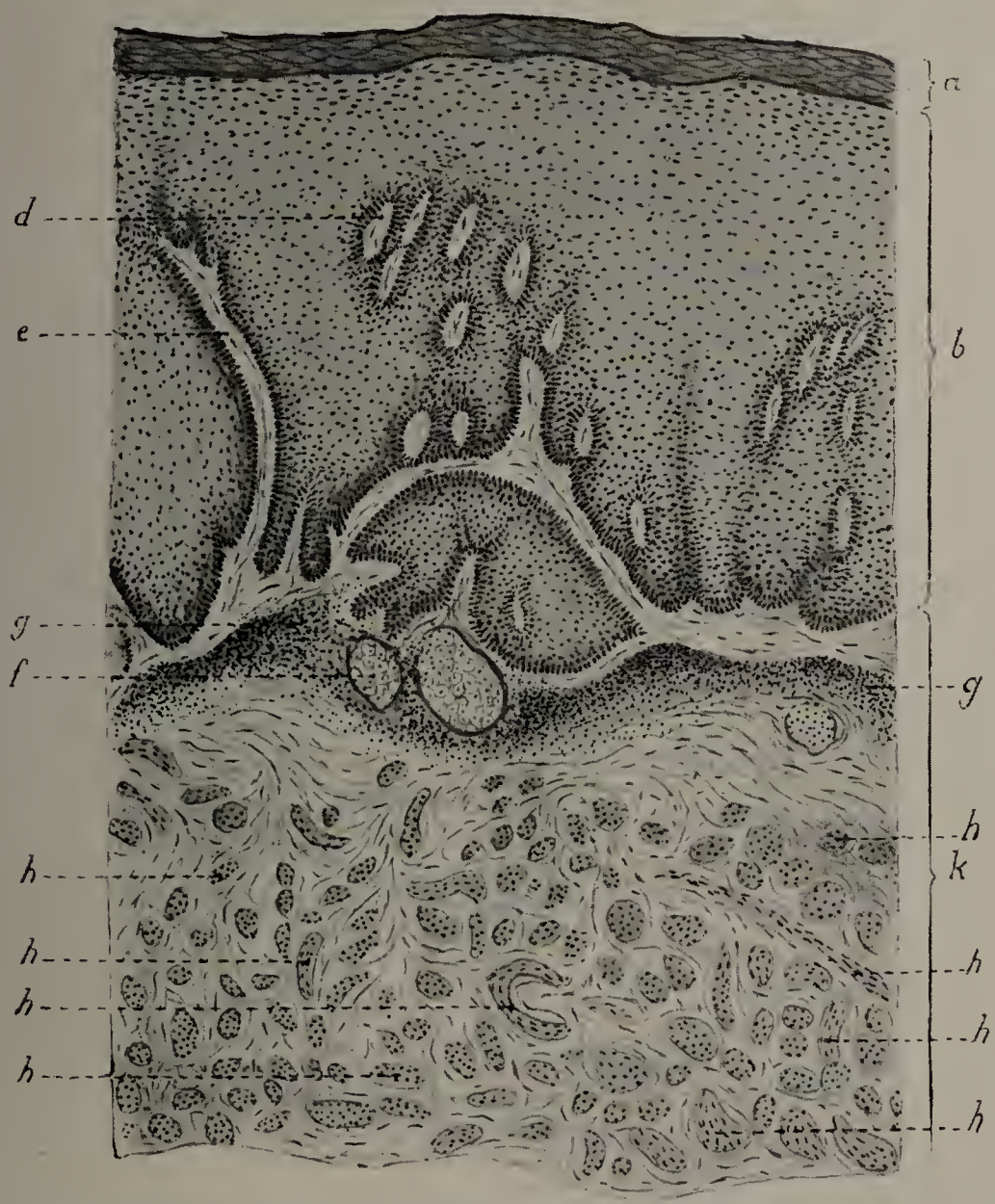

Fig 7. — Coupe histologique du cas de A. von Mars figuré ci-dessus (fig. 1), publiée avec la légende suivante :

Coupe au microtome de la peau malade de la vulve (Hartnack 20c 2) : *a*, stratum corneum ; *b*, couche de Malpighi ; *e*, papilles cutanées allongées ; *d*, coupe oblique de papille cutanée ; *f*, glande sébacée ; *g*, infiltration embryonnaire ; *h*, coupe des faisceaux de muscles lisses particulièrement hypertrophiés dans ce cas ; *k*, chorion.

Kraurosis de Breisky ou Kraurosis leucoplasique.

Masson et Cie, éditeurs.

(Mém. Jayle.)

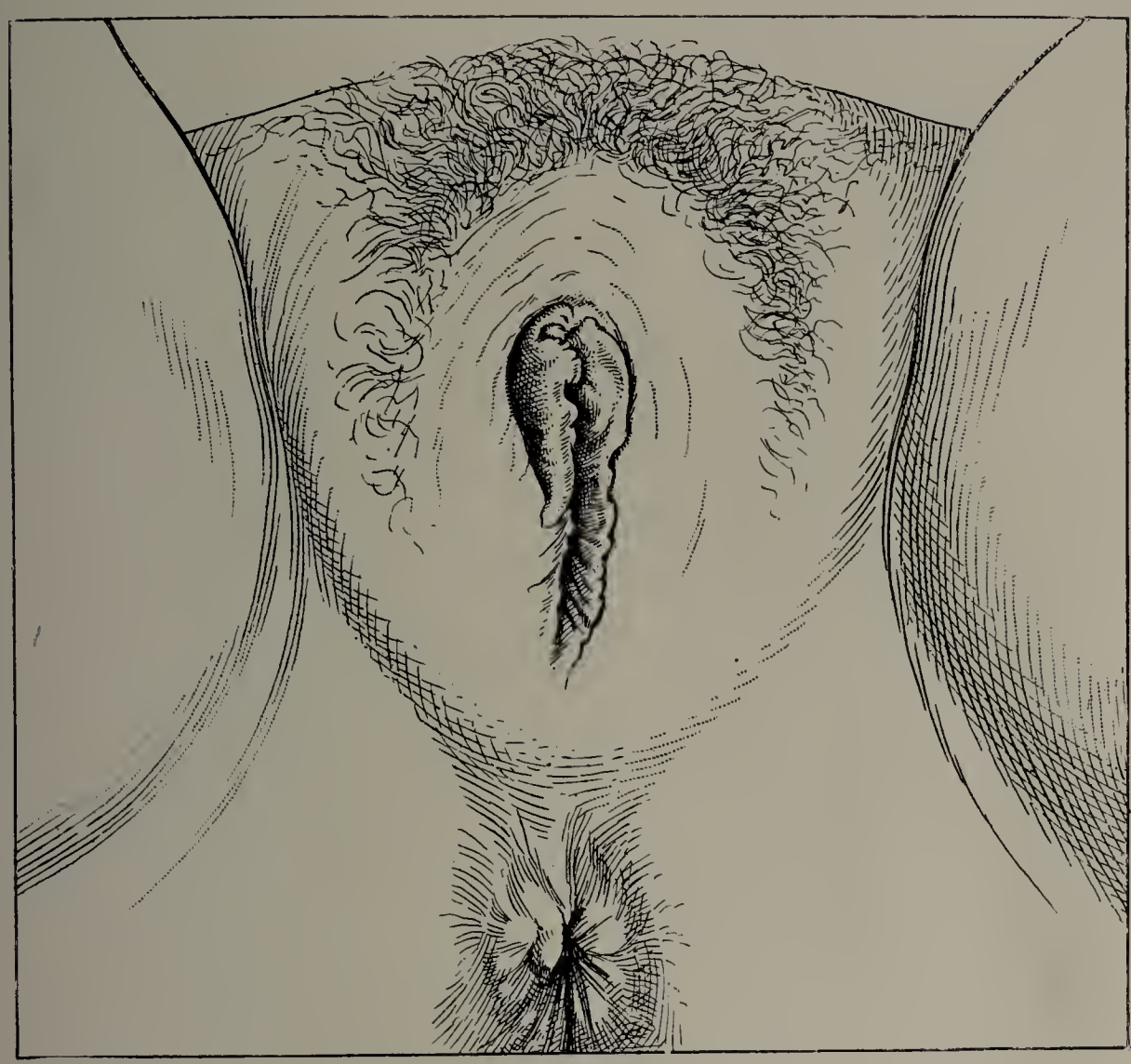

Fig. 1. — Kraurosis leucoplasique (J. Heller, 1900) développé chez une vierge de cinquante-neuf ans.

Les grandes lèvres sont très rapprochées, atrophiées, sèches, plissées. Les petites lèvres manquent. Le clitoris, attiré en bas, est très rétracté ; le prépuce clitoridien est hypertrophié, et cette hypertrophie est due à l'existence d'une masse cornée blanc-jaunâtre. Des plaques hypertrophiques blanches analogues recouvrent une très grande partie de la grande lèvre droite atrophiée, le clitoris et la grande lèvre gauche.

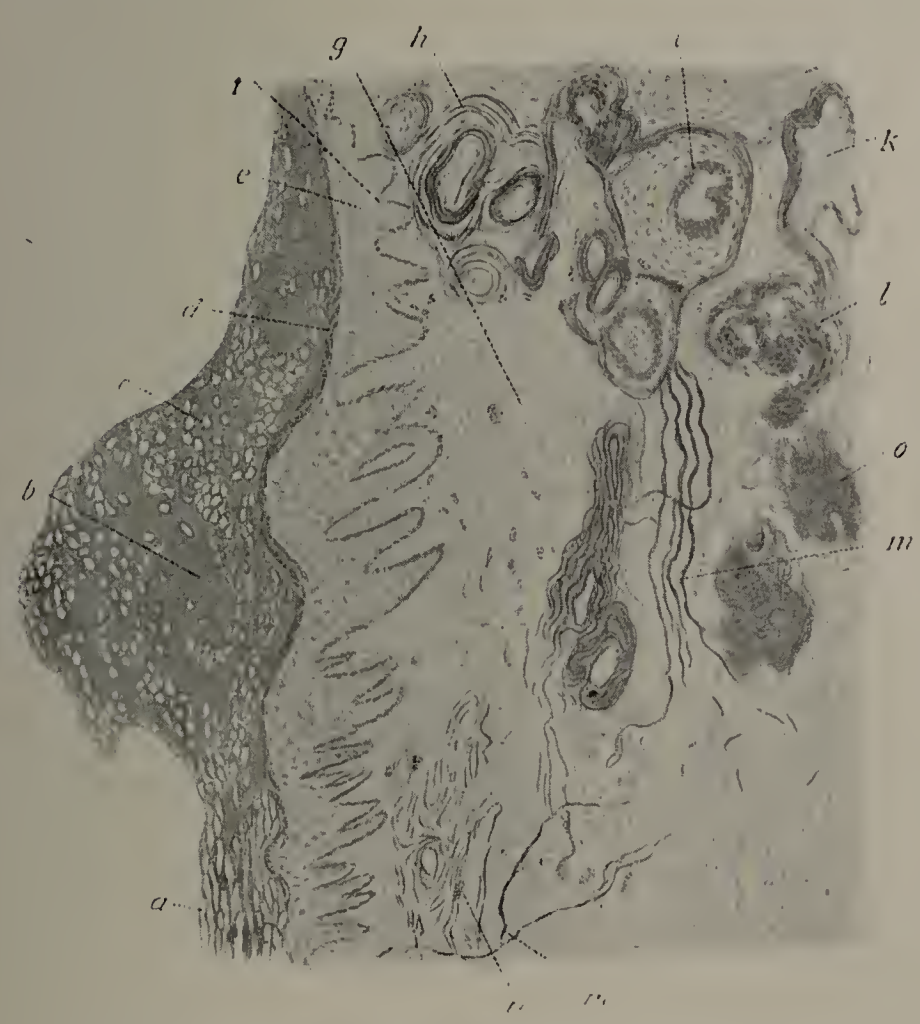

Fig. 2. — Dessin schématique d'ensemble du cas de J. Heller figuré ci-dessus (fig. 1), fait d'après l'examen de plusieurs coupes traitées de diverses manières.

a, *b*, *c*, indiquent la région de l'hyperkératose ; *b*, élévation maxima excessive de la couche cornée ; *f*, hauteur normale de la couche cornée.

a, cellules cornées ne prenant pas le Gram, présentant une coloration rougeâtre par le bleu de méthylène-tannin ; *b*, tissus kératinisés colorés d'une façon diffuse par le Gram ; *c*, cellules cornées n'ayant pas pris de coloration par le Gram, mais présentant à leur périphérie des granulations spéciales colorées ; *d*, stratum granulosum ; *e*, couche de Malpighi ; *f*, couche basale ; *g*, infiltration embryonnaire ; *h*, fibres élastiques ; *i*, vaisseau enflammé ; *k*, tissu collagène ; *l*, vestige d'une glande sudoripare ; *m*, faisceaux nerveux à myéline ; *n*, mastzellen ; *o*, masses de tissus collagène.

Kraurosis leucoplasique ou Kraurosis de Breisky.

Masson et Cie, éditeurs.

(Mém. Jayle.)

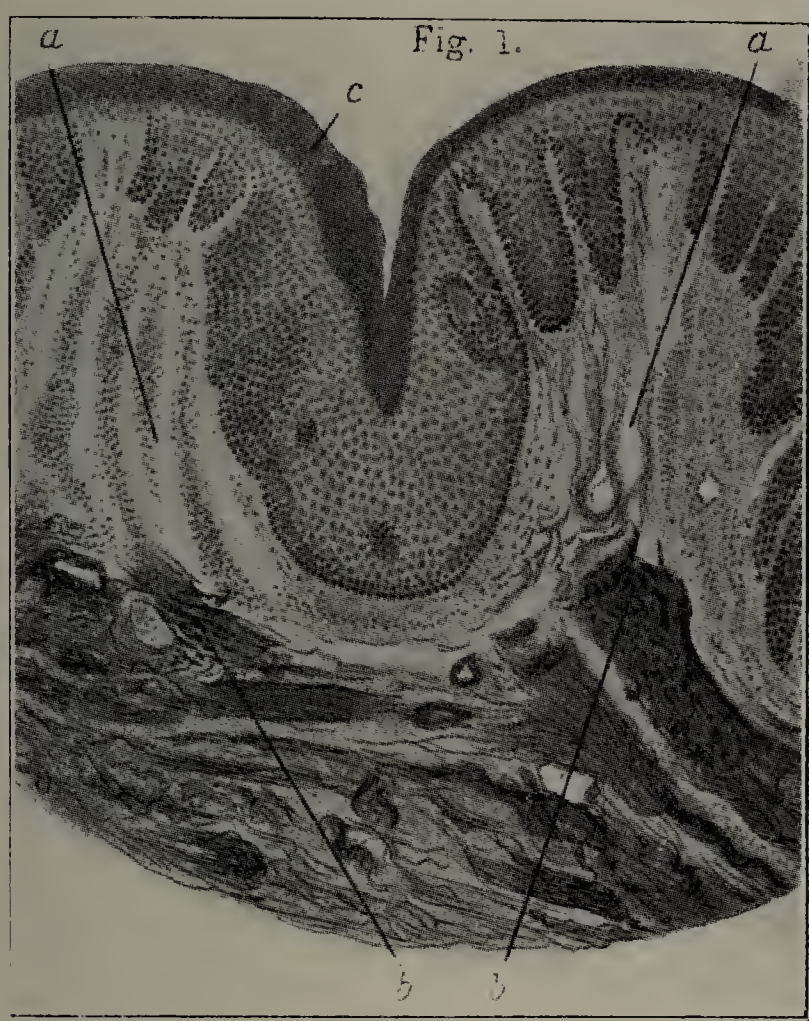

Fig. 1. — Coupe de la peau de la partie inférieure de la grande lèvre d'une femme de trente-trois ans atteinte de prolapsus vaginal sans Kraurosis. (Ph. Jung, 1904.)

c, Parakératose; *a*, Chorion œdémateux, avec infiltration embryonnaire et fibres élastiques en voie de disparition ; *bb*, Fibres élastiques.

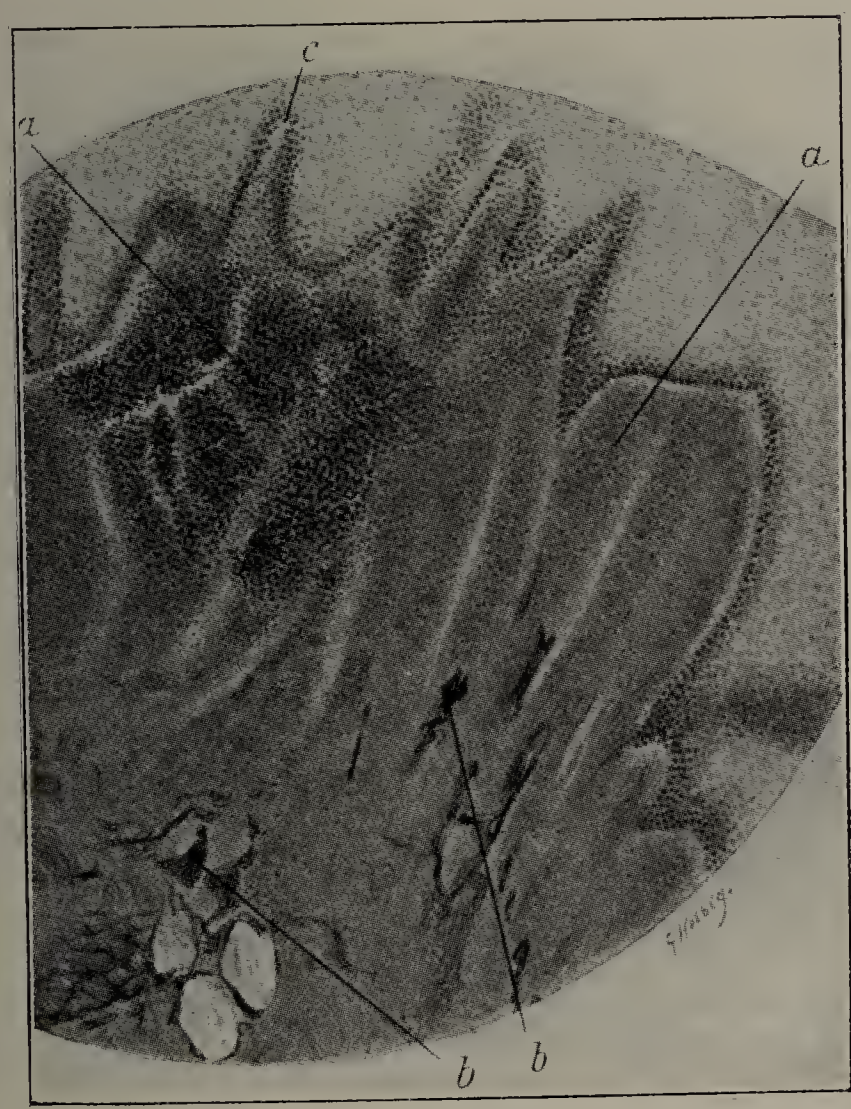

Fig. 2. — Coupe de la peau de la petite lèvre gauche, au voisinage d'un épithélioma, chez une femme de quarante-cinq ans, sans Kraurosis. (Ph. Jung, 1904.)

a, Chorion avec infiltration embryonnaire et disparition des fibres élastiques; *bb*, fibres élastiques; *c*, papille dont le sommet est très rapproché de la surface cutanée, par suite de l'atrophie de la couche épithéliale et l'absence totale du stratum corneum.

Lésions histologiques rappelant les lésions du Kraurosis observées chez des femmes non atteintes de Kraurosis, par Ph. Jung.

Masson et Cie, éditeurs.

LISTE DES TRAVAUX ORIGINAUX

PUBLIÉS PAR

LA REVUE DE GYNÉCOLOGIE ET DE CHIRURGIE ABDOMINALE

Pendant l'année 1904.

L'hystérectomie abdominale pour fibrome. Aperçu historique. Technique de M. le professeur Pozzi, par M. F. Jayle, avec 15 figures.

Déviation menstruelle et cloisonnement du vagin, par M. de Sinéty.

Contribution à l'étude des collections purulentes de l'arrière-cavité des épiploons, par MM. Gaston Michel et Georges Gross (de Nancy).

Sarcome de l'arrière-cavité des épiploons avec considérations sur les tumeurs de l'arrière-cavité des épiploons, par MM. Georges Gross (de Nancy) et Louis Sencert (de Nancy), avec 4 figures.

La grossesse tubaire bilatérale, par MM. F. Jayle et Ch. Nandrot, avec 6 figures.

Sur un cas d'hémangiome caverneux du mésentère compliqué d'occlusion intestinale, par M. Charles Julliard, avec 5 figures.

Les périgastrites consécutives aux ulcères de l'estomac, par MM. Delay (de Bayonne) et Paul Cavaillon (de Lyon).

Carcinose sous-cutanée et péritonite cancéreuse consécutives à un cancer de l'estomac, par MM. Reverdin (de Genève) et Veyrassat, avec 1 figure.

Contribution à la chirurgie du canal hépatique d'après trois cas personnels et les travaux les plus récents, par M. Henry Delagénière (du Mans).

Utérus didelphe dont le gauche ne communique ni avec le vagin, ni avec l'utérus droit, par M. Le Bec, avec 1 figure.

Résultats opératoires immédiats et éloignés des interventions totales dans le traitement du cancer utérin, par MM. Duret (de Lille) et A. Besson (de Lille).

Contributions à l'étude des kystes papillaires et des tumeurs papillaires des ovaires au point de vue du pronostic et du traitement, par M. le professeur S. Pozzi, 1 figure.

Sur la torsion du pédicule des tumeurs solides de l'ovaire, par MM. F. Jayle et X. Bender, 1 figure.

Épiploïte herniaire avec torsion intra-sacculaire du pédicule, par M. Mauclaire.

De l'emploi du sérum de cheval chauffé contre les infections en chirurgie abdominale, par M. Raymond Petit.

Hystérectomie et infection puerpérale aiguë, par M. Cornélius Cristian (de Bucarest).

Périvaginite phlegmoneuse disséquante, par M. G. Acconci (de Florence), avec 4 figures.

De la jéjunostomie en Y dans la gastrite ulcéreuse grave, par M. le professeur A. Monprofit (d'Angers), avec 3 figures.

Contribution à la prophylaxie de la récidive hydatique post-opératoire, par MM. Albert Martin (de Rouen) et Félix Devé (de Rouen).

Les perforations spontanées de la vésicule biliaire calculeuse dans la cavité péritonéale libre, par M. A. Hallet (de Liége).

De la dégénérescence néoplasique des ovaires dans le cancer de l'utérus, par MM. F. Jayle et E. Papin, avec une planche en couleurs et 16 figures.

La Revue de Gynécologie et de Chirurgie abdominale *a consacré en outre, en* 1904, 523 *pages aux* **Analyses** *des travaux français et étrangers, illustrées de figures dans le texte. Dans la plupart des numéros se trouve un Index bibliographique très complet et très exact des travaux récemment parus de Chirurgie abdominale et de Gynécologie. L'année* 1904 *est illustrée de* 2 *planches hors texte en noir et en couleurs, de* 71 *figures dans le texte et d'un portrait.*

Paris. — L. Maretheux, imprimeur, 1, rue Cassette. — 11557.